

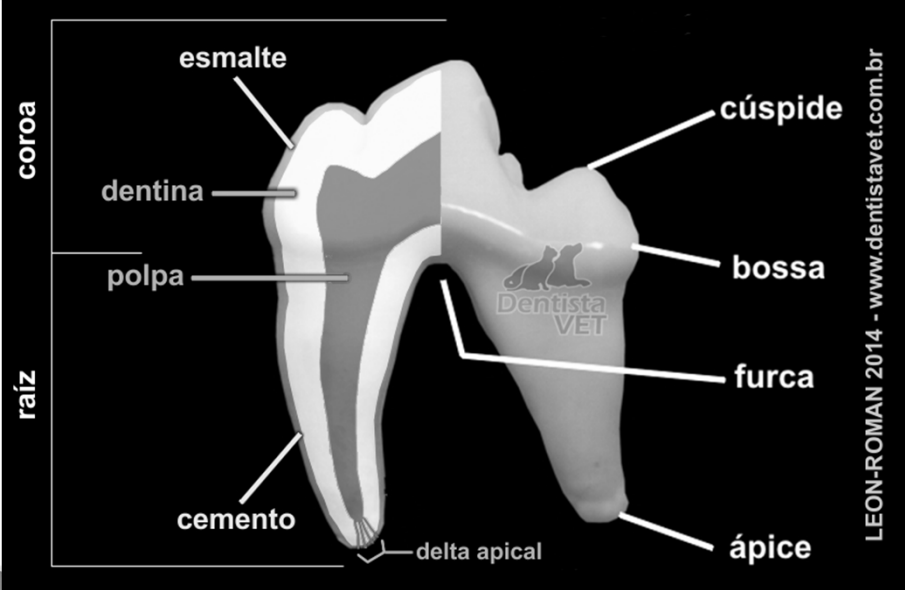



Curso Prático
Tratamento Periodontal
na clínica de pequenos animais

apoio



Estruturas del diente



coroa

raíz

esmalte

dentina

polpa

cemento

delta apical

cúspide

bossa

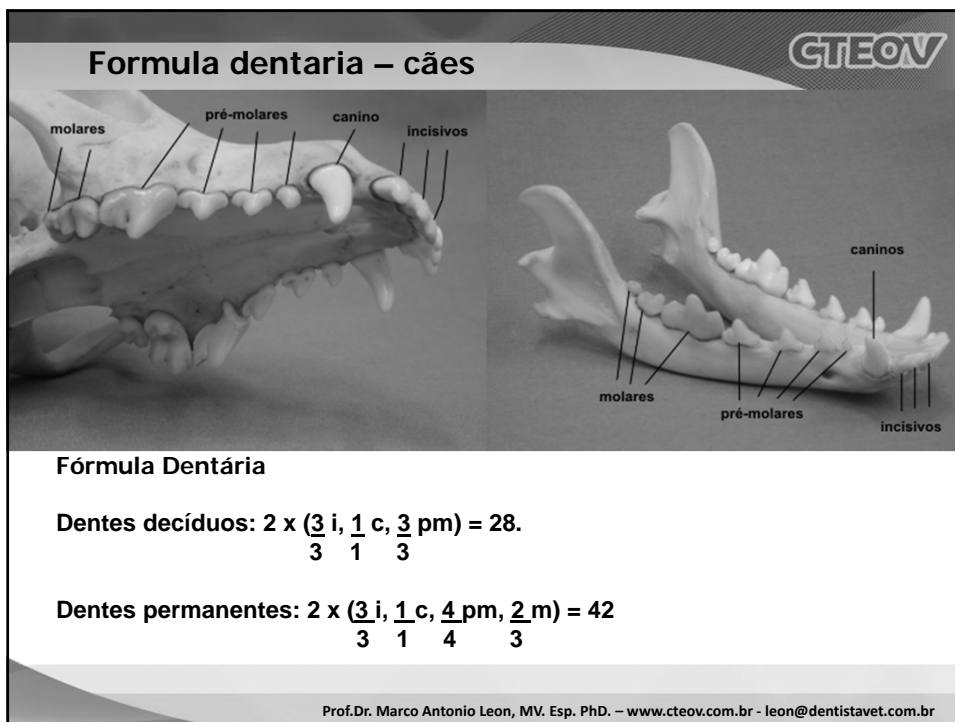
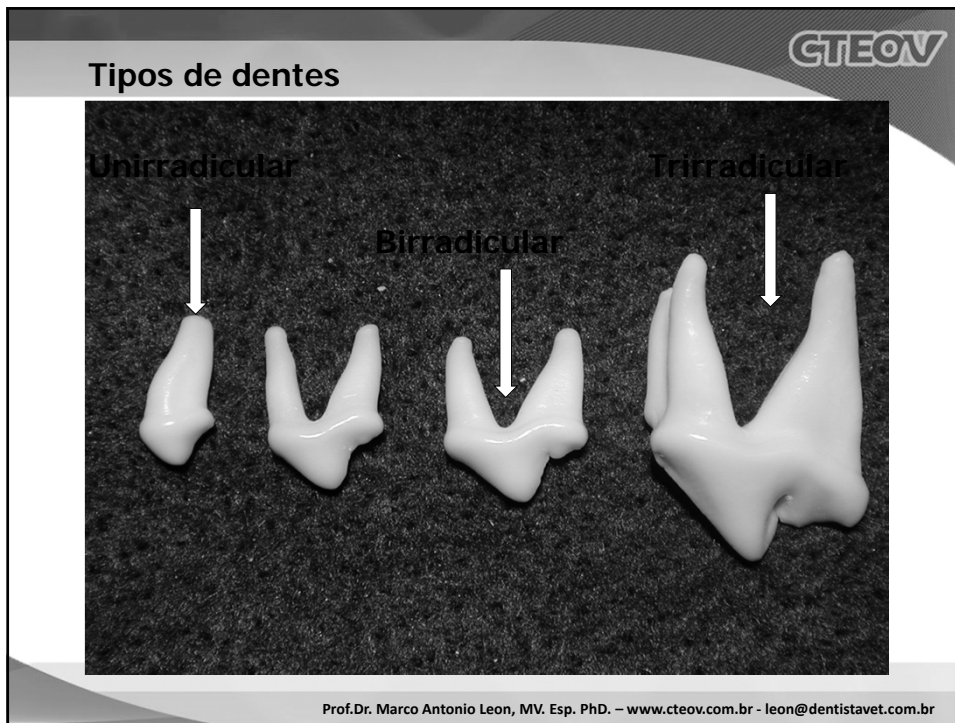
furca

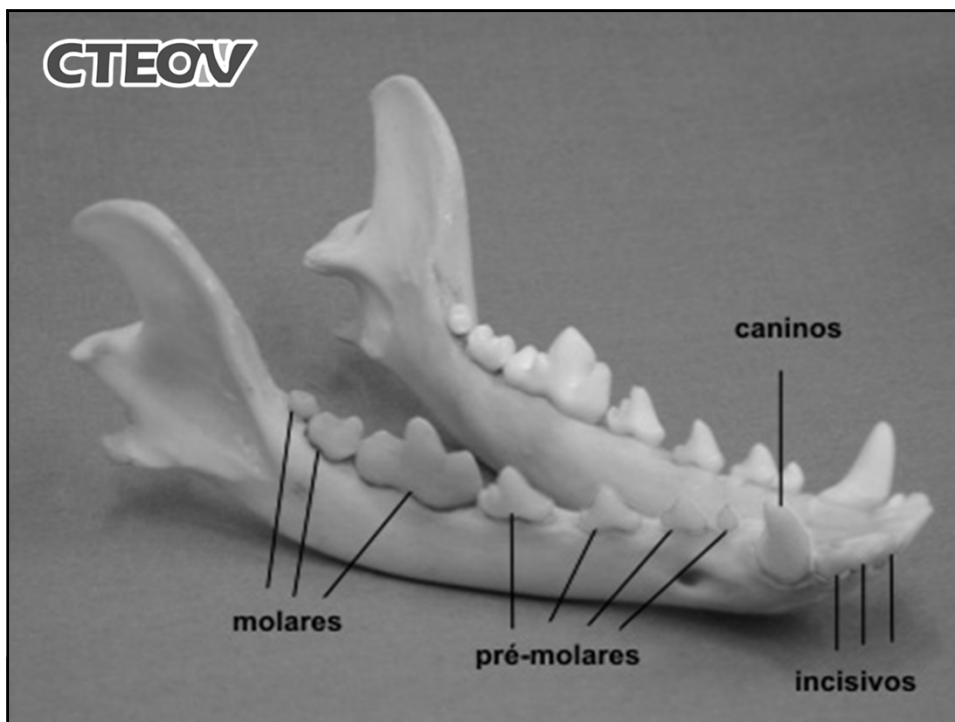
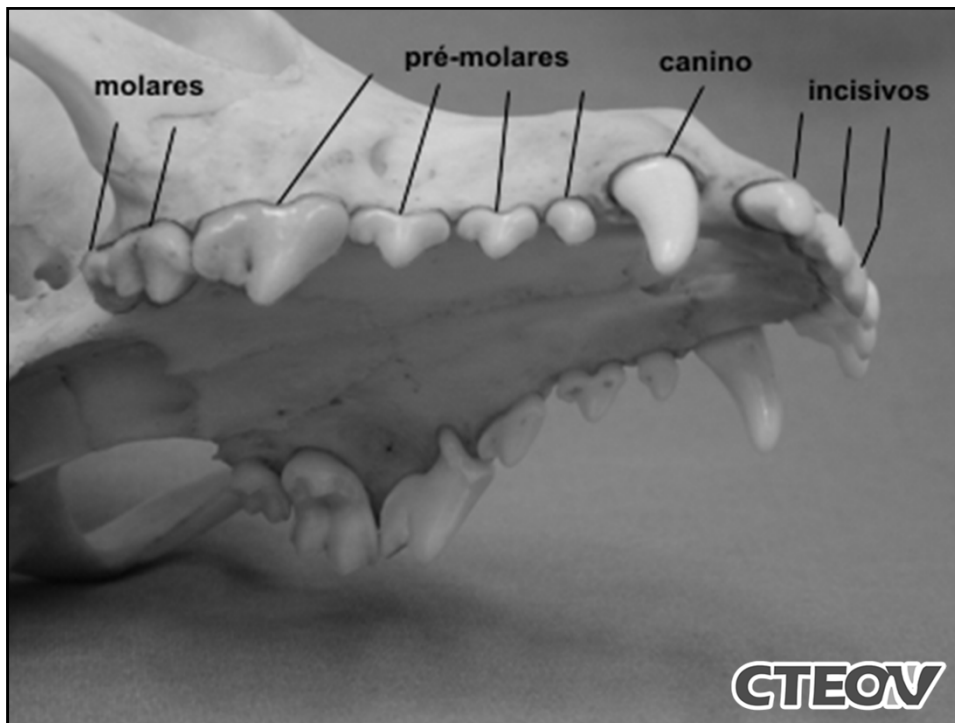
ápice

Dentista VET

LEON-ROMAN 2014 - www.dentistavet.com.br

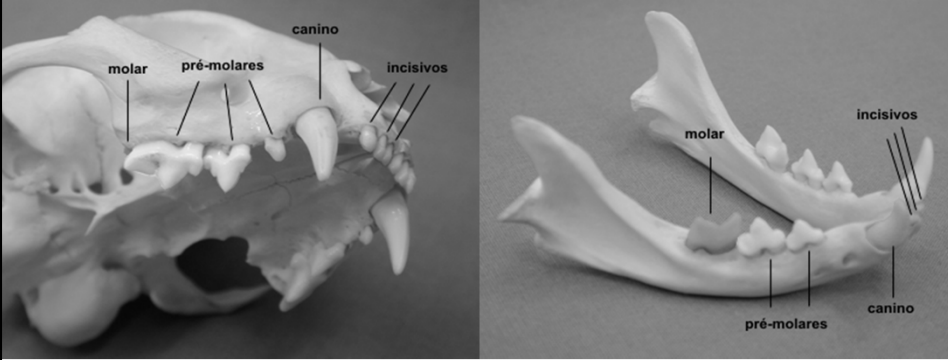
Prof.Dr. Marco Antonio Leon, MV. Esp. PhD. – www.cteov.com.br - leon@dentistavet.com.br





GTEOV

Formula dentária - Gatos

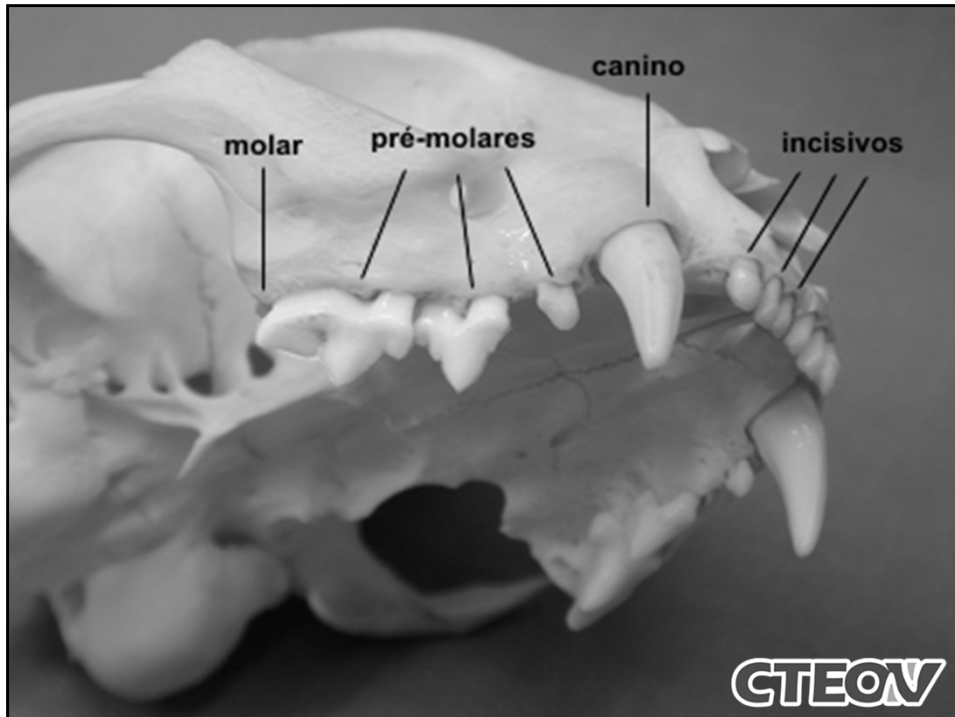


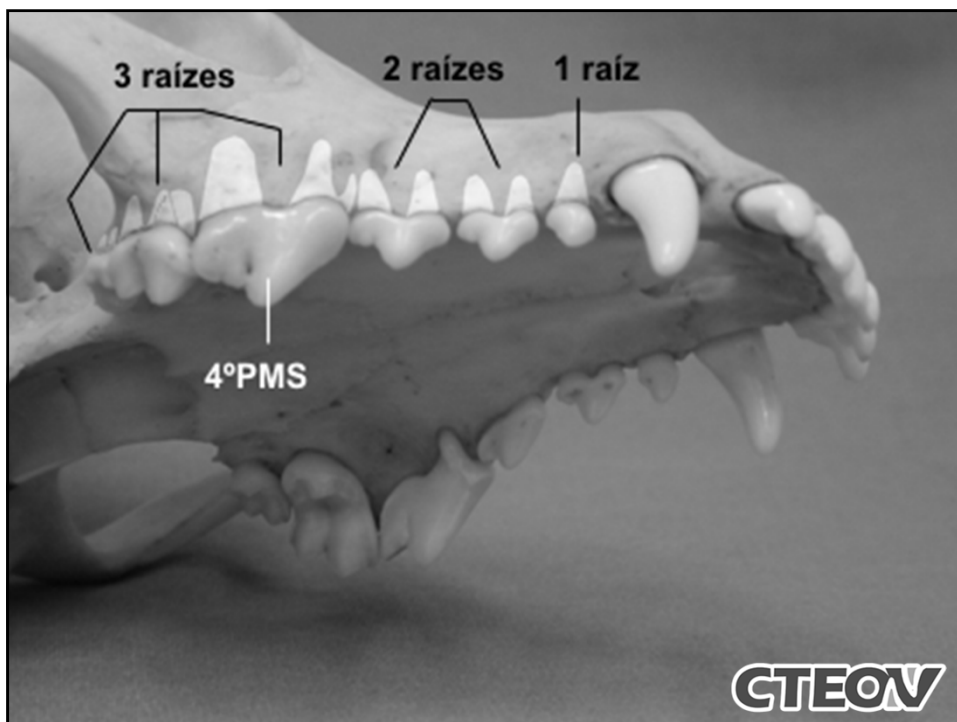
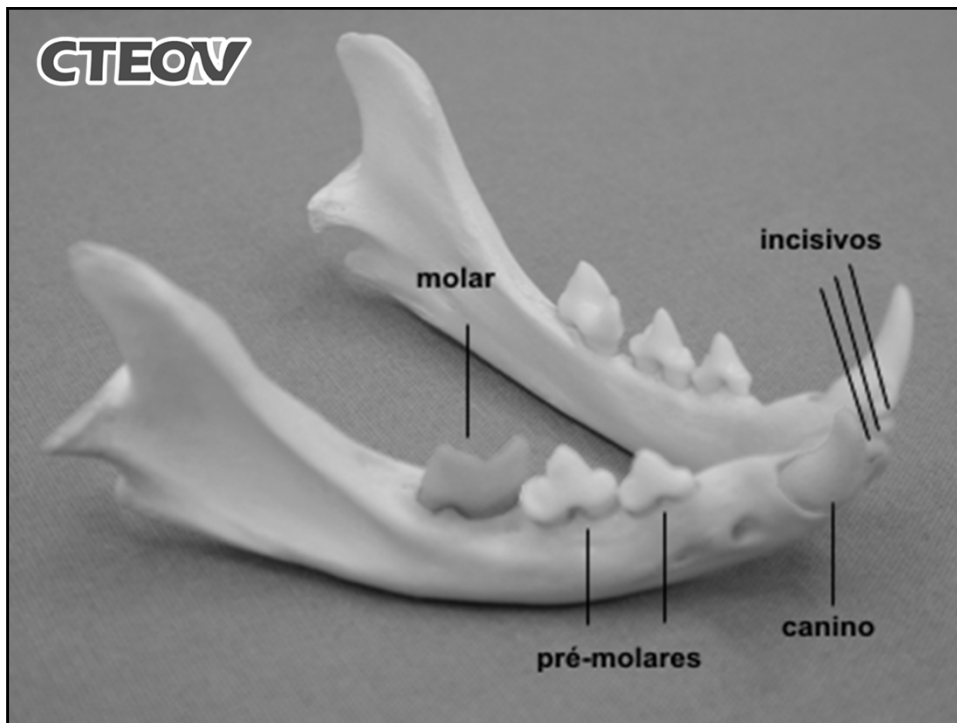
Fórmula Dentária

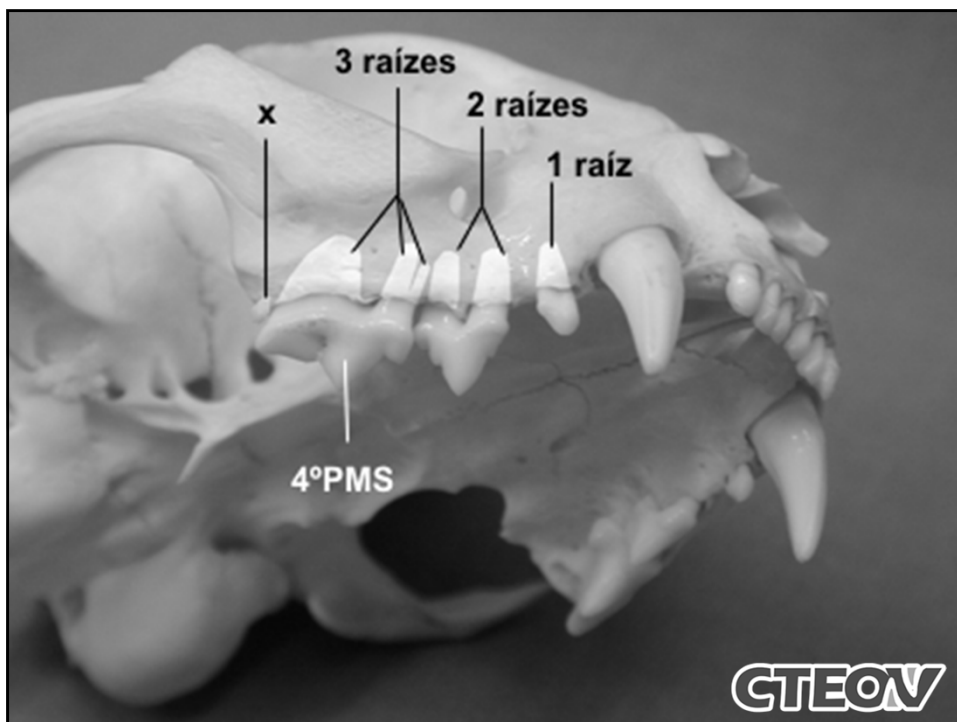
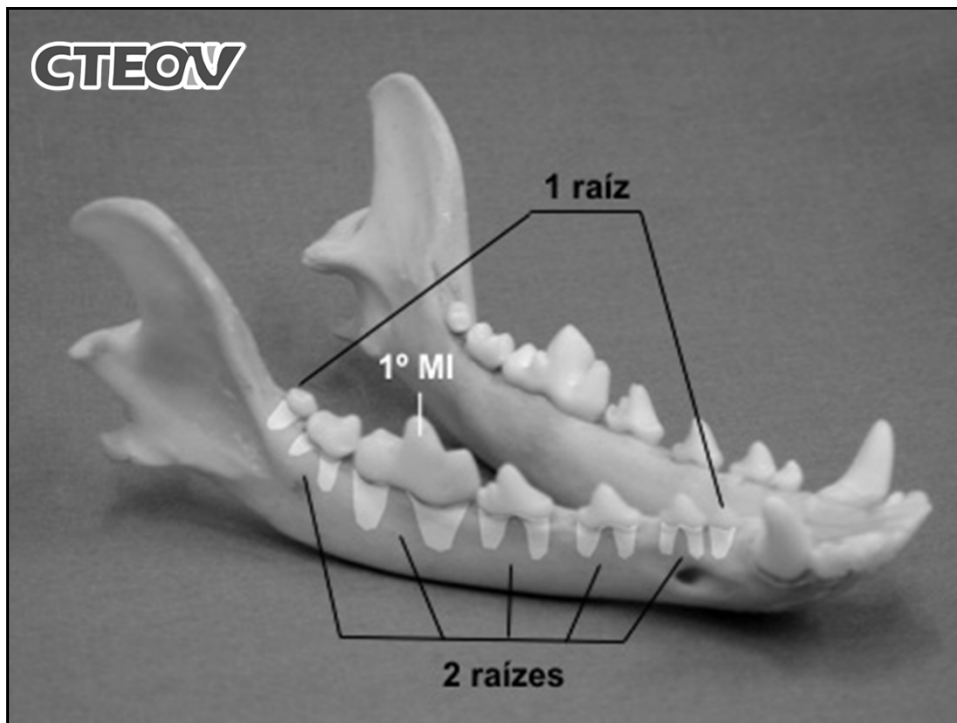
Dentes decíduos: $2 \times \left(\frac{3}{3} i, \frac{1}{1} c, \frac{3}{2} pm \right) = 26.$

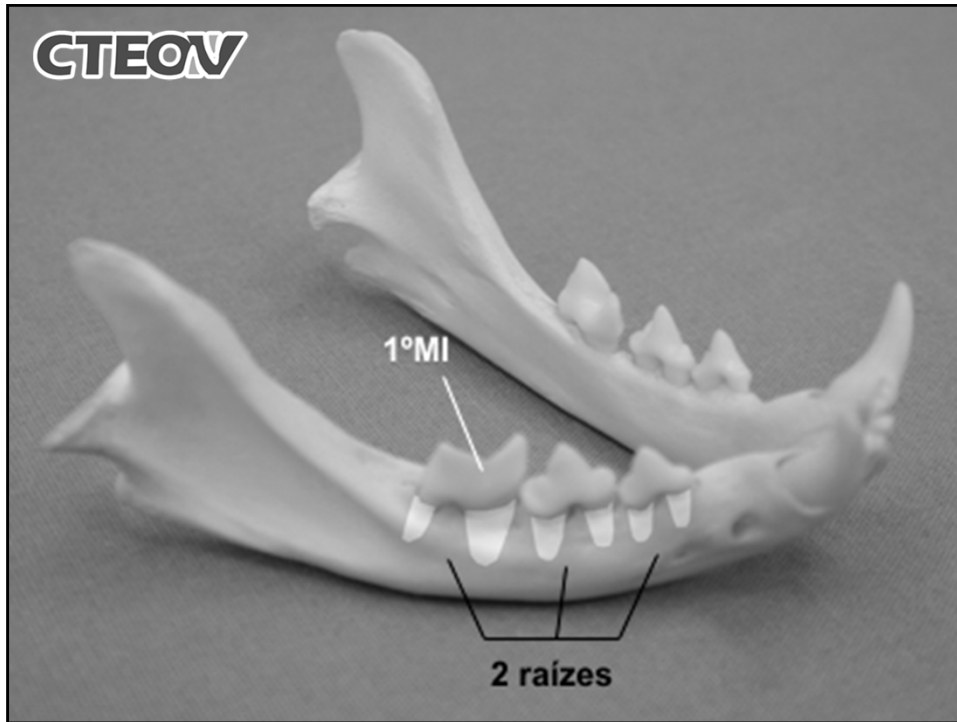
Dentes permanentes: $2 \times \left(\frac{3}{3} i, \frac{1}{1} c, \frac{3}{2} pm, \frac{1}{1} m \right) = 30$

Prof.Dr. Marco Antonio Leon, MV. Esp. PhD. – www.cteov.com.br - leon@dentistavet.com.br









GTEOV

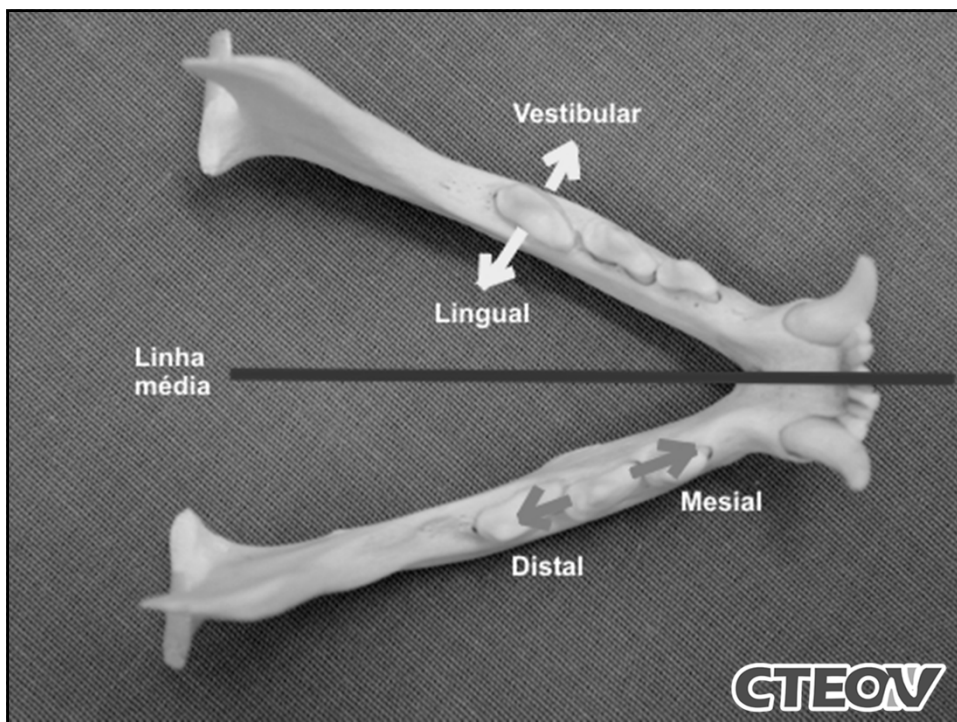
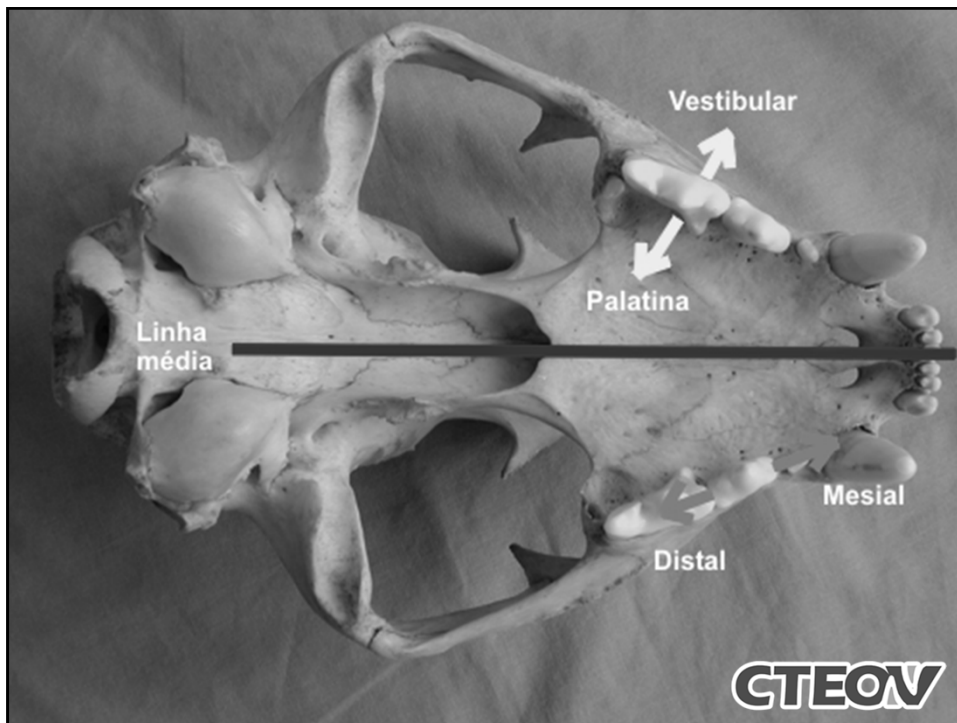
Triadan modificado - cães

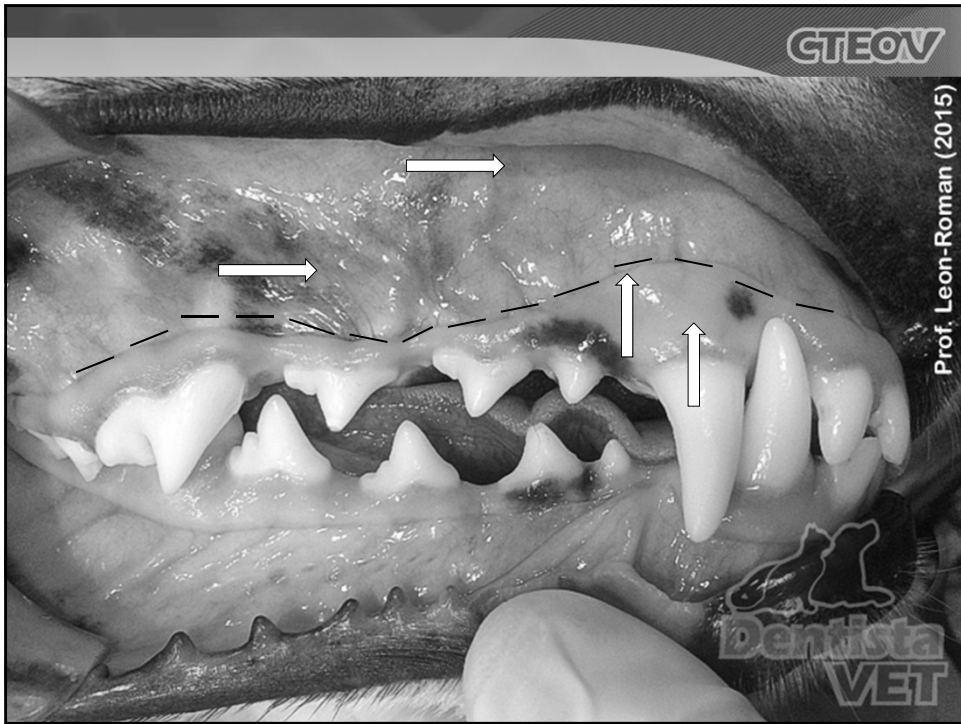
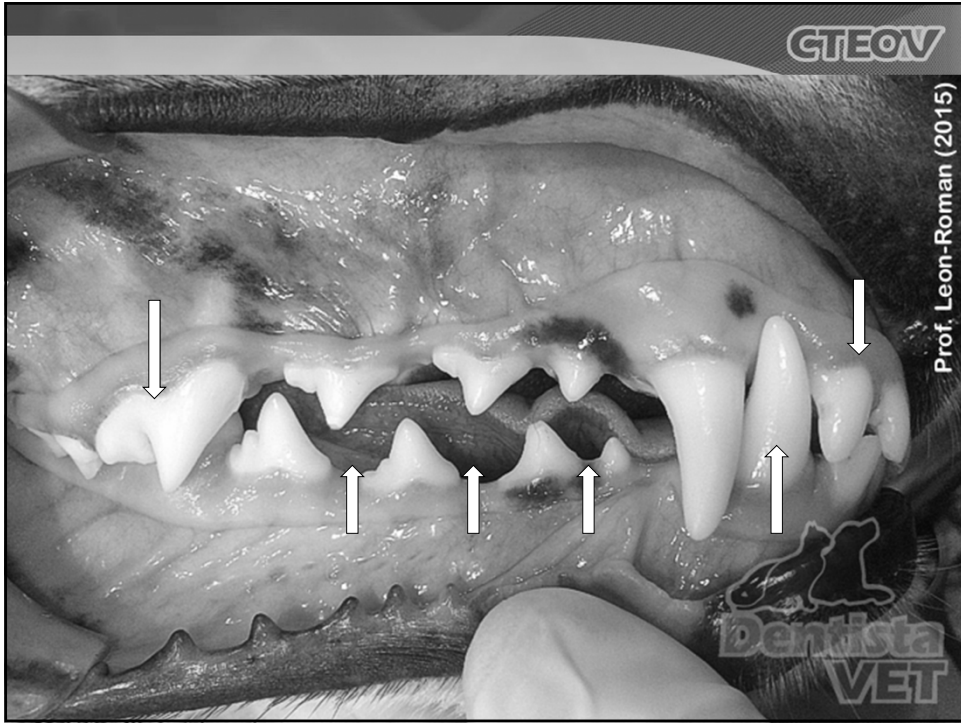
110	109	108	107	106	105	104	103	102	101	201	202	203	204	205	206	207	208	209	210		
411	410	409	408	407	406	405	404	403	402	401	301	302	303	304	305	306	307	308	309	310	311

Triadan modificado - gatos

109	108	107	106	104	103	102	101	201	202	203	204	206	207	208	209
409	408	407	404	403	402	401	301	302	303	304	307	308	309		


Prof.Dr. Marco Antonio Leon, MV. Esp. PhD. – www.cteov.com.br - leon@dentistavet.com.br





GTEOV

Definição



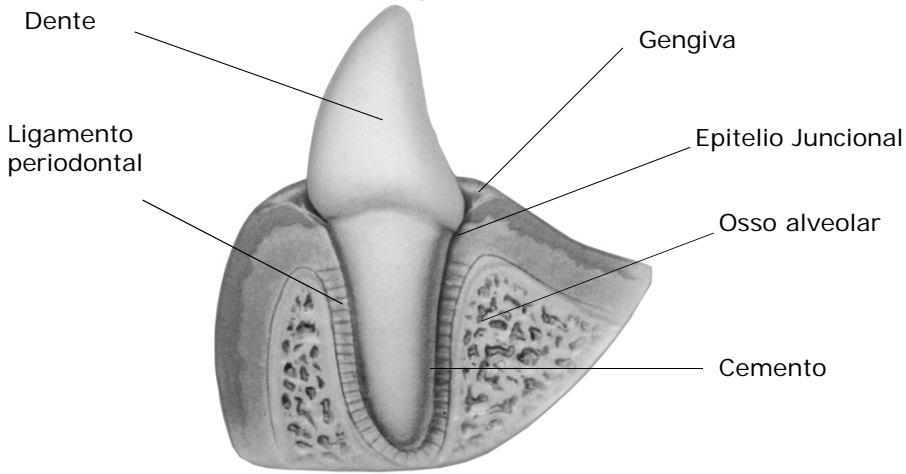
Periodontia é a área que estuda os tecidos ao redor do dente, que protegem e sustentam o elemento dentário.

(Verstraete, 1995)

Prof.Dr. Marco Antonio Leon, MV. Esp. PhD. – www.cteov.com.br - leon@dentistavet.com.br

GTEOV

Orgão dentário



Dente

Ligamento periodontal

Gengiva

Epitelio Juncional

Osso alveolar


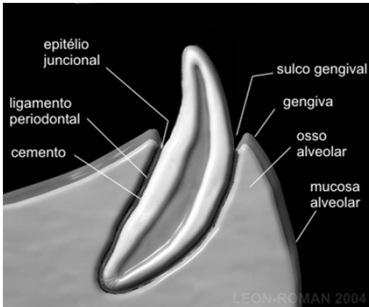
Cimento

Prof.Dr. Marco Antonio Leon, MV. Esp. PhD. – www.cteov.com.br - leon@dentistavet.com.br

GTEOV

Função do periodonto

- **Proteção:**
 - gengiva
- **Sustentação:**
 - Ligamento periodontal
 - Cimento
 - Osso alveolar

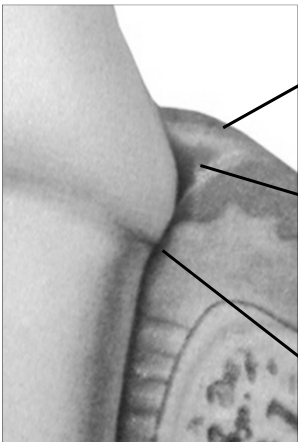



LEON-ROMAN 2004

Prof.Dr. Marco Antonio Leon, MV. Esp. PhD. – www.cteov.com.br - leon@dentistavet.com.br

GTEOV

Sulco gengival (periodonto hígido)

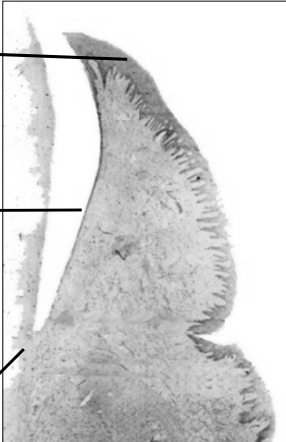


Gengiva livre

Sulco Gengival normal: 2-4 mm

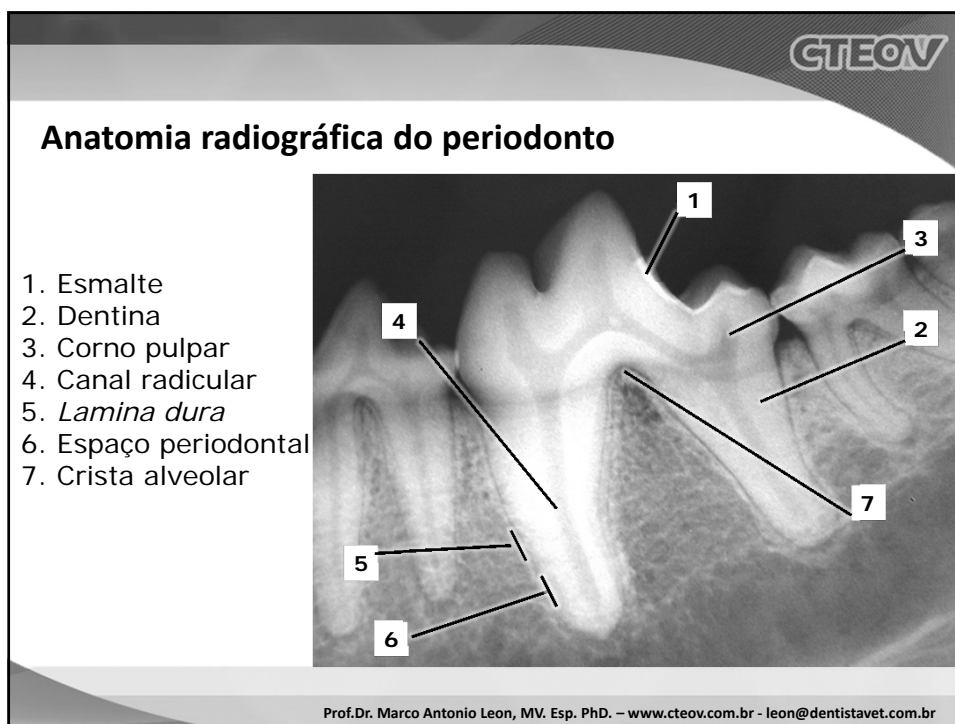
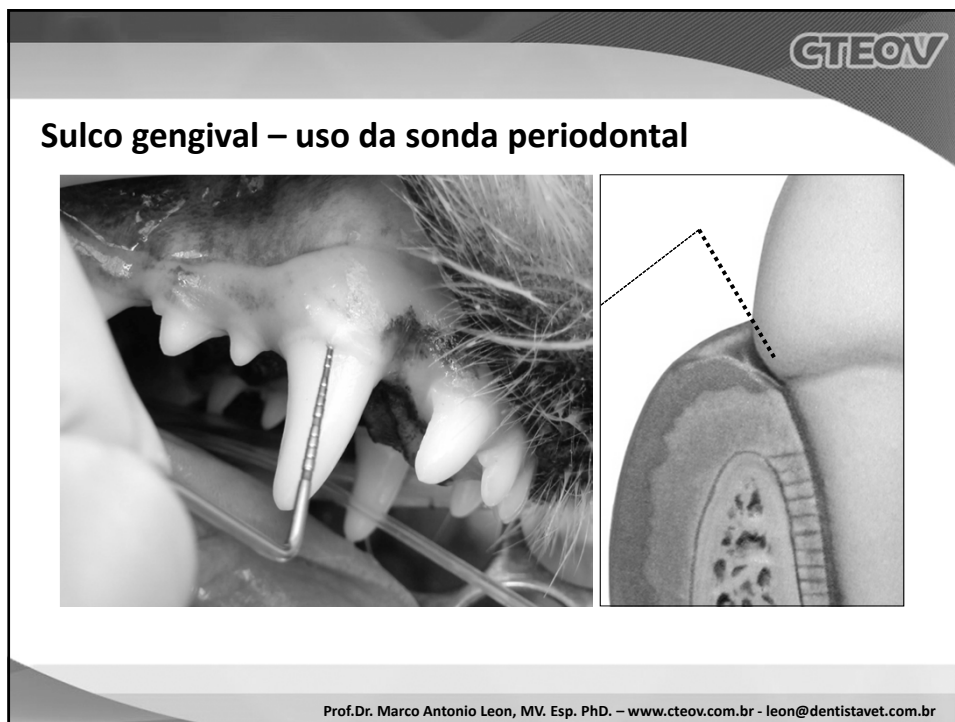
Gengiva aderida (epitélio juncional)

esquema



corte histológico

Prof.Dr. Marco Antonio Leon, MV. Esp. PhD. – www.cteov.com.br - leon@dentistavet.com.br



DOENÇA PERIODONTAL



GTEOV

Dentista VET **CTEOV**
ODONTOLOGIA VETERINÁRIA • CIRURGIA ORAL | CENTRO DE TREINAMENTO E ENSINO EM ODONTOLOGIA VETERINÁRIA | www.cteov.com.br - leon@dentistavet.com.br

Placa bacteriana (biofilme)

Placa Bacteriana (biofilme)



Localização:
Toda boca:
supra-gengival
sub-gengival (+importante)

Composição:
Película aderida
Glicoproteínas da saliva
Substrato alimentar
Minerais: Ca⁺, P, Mg, outros
Bactérias: Gram +, Aeróbias e sem motilidade

Halitose:
Compostos sulfurosos voláteis (CSV)

GTEOV

Prof.Dr. Marco Antonio Leon, MV. Esp. PhD. – www.cteov.com.br - leon@dentistavet.com.br

GTEOV

Cálculo Dentário "tártaro"

Mineralização da placa bacteriana

- Aspecto: massa acastanhada, amarelada, esverdeada não é removido ao raspar com escova, gaze ou dedo
- Localização: supra-gengival
sub-gengival (+importante)



Prof.Dr. Marco Antonio Leon, MV. Esp. PhD. – www.cteov.com.br - leon@dentistavet.com.br

GTEOV



GTEOV

Prof.Dr. Marco Antonio Leon, MV. Esp. PhD. – www.cteov.com.br - leon@dentistavet.com.br

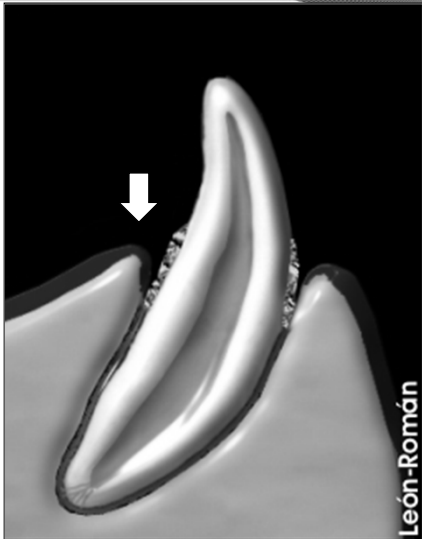
GTEOV

Especificidade de Placa

Espécies de microorganismos na boca: > 300

- Início:
Gram (+), aeróbia, sem motilidade
- Acúmulo de placa:
Gram (-), anaeróbia, com motilidade

Quebra do equilíbrio
Hospedeiro x Parasita
Inflamação, destruição!!!

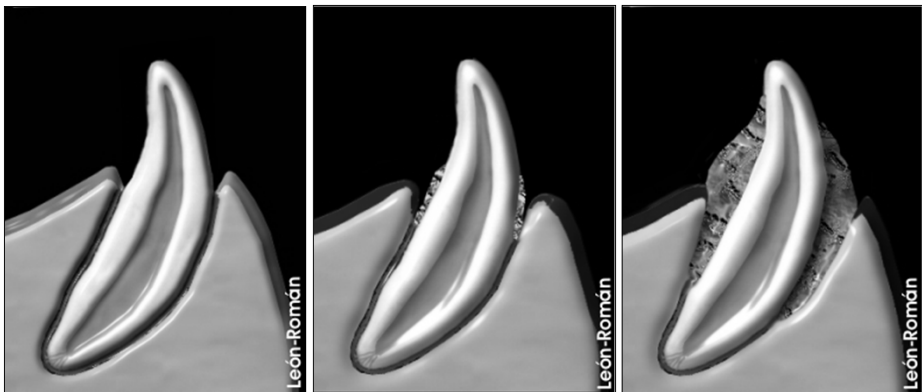


León-Román

Prof.Dr. Marco Antonio Leon, MV. Esp. PhD. – www.cteov.com.br - leon@dentistavet.com.br

GTEOV

Doença Periodontal



Periodonto normal

Gengivite

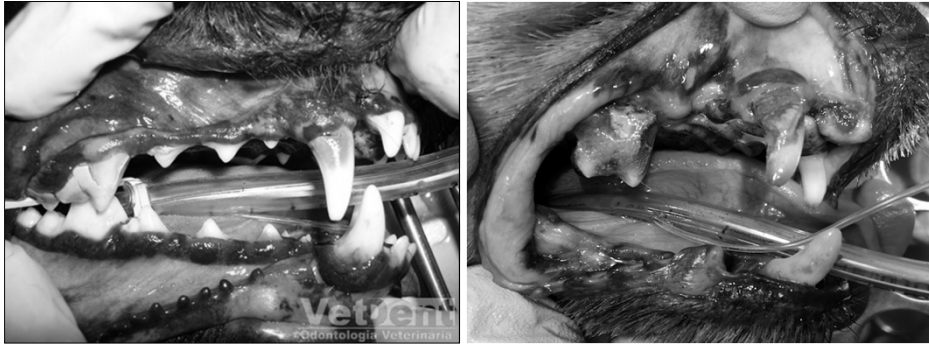Periodontite

León-Román

Prof.Dr. Marco Antonio Leon, MV. Esp. PhD. – www.cteov.com.br - leon@dentistavet.com.br

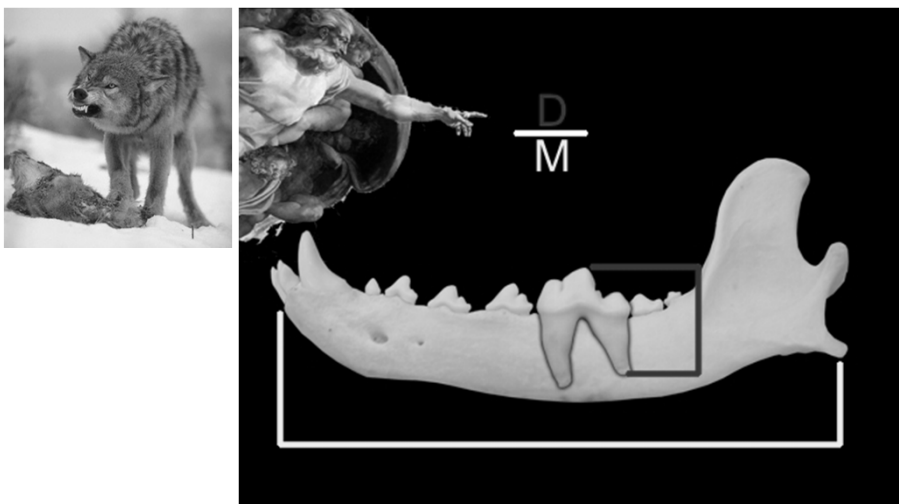
Prevalência da Doença Periodontal

- 90% de cães e gatos adultos;
- É a doença mais comum em pets.



Prof.Dr. Marco Antonio Leon, MV. Esp. PhD. – www.cteov.com.br - leon@dentistavet.com.br

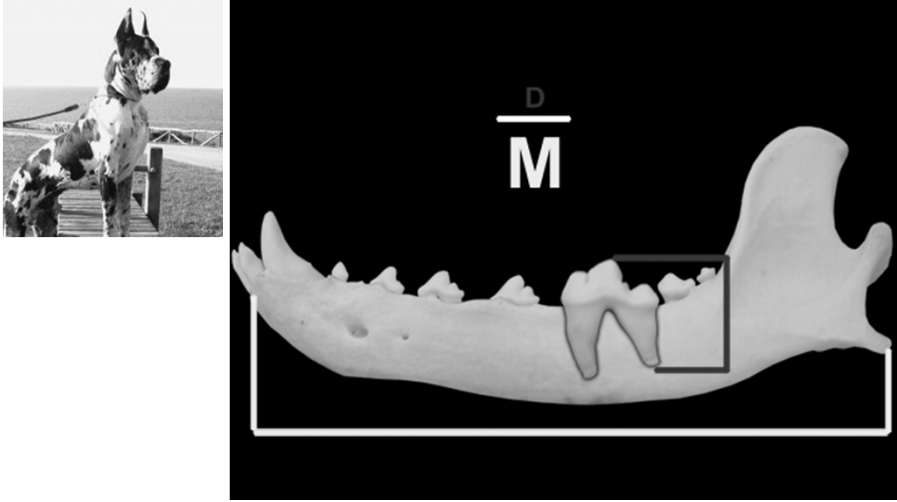
Porte do paciente x Predisposição



Prof.Dr. Marco Antonio Leon, MV. Esp. PhD. – www.cteov.com.br - leon@dentistavet.com.br

GTEOV

Porte do paciente x Predisposição

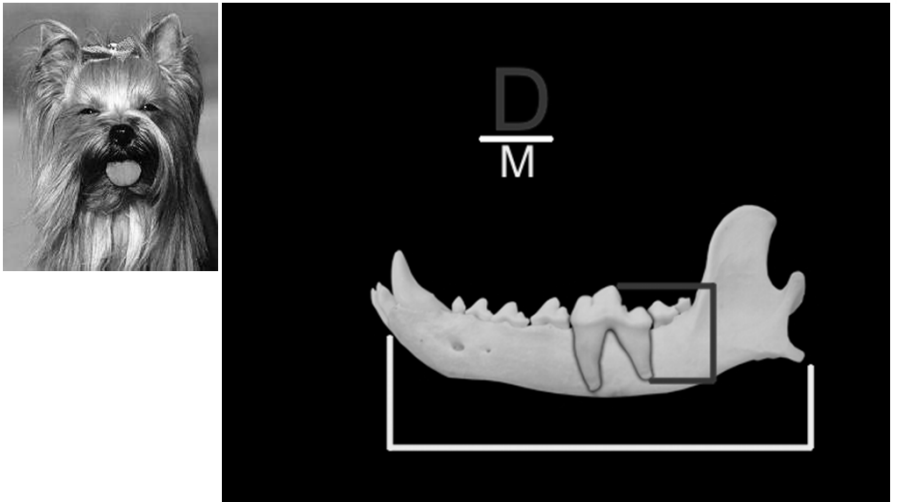


This slide illustrates the relationship between a patient's breed and its dental predisposition. On the left, a photograph shows a large dog, likely a Great Dane, standing on a wooden pier. On the right, a 3D dental model of the lower jaw is shown against a black background. The model features a white bracket on the left side and a white line on the right side. A black box highlights the premolar and canine teeth. Above the model, the letters 'D' and 'M' are stacked vertically, with a horizontal line between them, representing a dental ratio. The 'D' is significantly larger than the 'M', indicating a high D/M ratio.

Prof.Dr. Marco Antonio Leon, MV. Esp. PhD. – www.cteov.com.br - leon@dentistavet.com.br

GTEOV

Porte do paciente x Predisposição



This slide illustrates the relationship between a patient's breed and its dental predisposition. On the left, a photograph shows a small dog, likely a Yorkshire Terrier, with long, scruffy fur. On the right, a 3D dental model of the lower jaw is shown against a black background. The model features a white bracket on the left side and a white line on the right side. A black box highlights the premolar and canine teeth. Above the model, the letters 'D' and 'M' are stacked vertically, with a horizontal line between them, representing a dental ratio. The 'D' is significantly larger than the 'M', indicating a high D/M ratio.

Prof.Dr. Marco Antonio Leon, MV. Esp. PhD. – www.cteov.com.br - leon@dentistavet.com.br

Predisposição anatomica GTEOV



tonio Leon, MV. Esp. PhD. – www.cteov.com.br - leon@dentistavet.com.br

Doença Periodontal Etiopatogenia GTEOV

Resposta do Periodonto

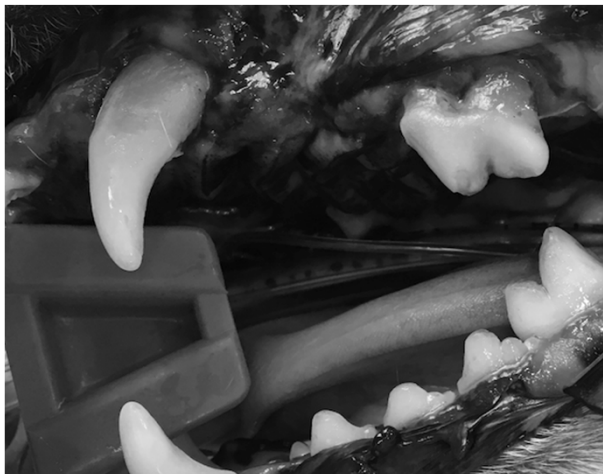
- 1 - Gengivite
- 2 - Retração da gengiva
- 3 - Exposição radicular
- 4 - Destruição óssea
- 5 - Bolsa Periodontal (>4mm)
- 6 - Hiperplasia da gengiva



Prof.Dr. Marco Antonio Leon

As quatro queixas mais comuns

- "Meu pet está com mau hálito"
- "Os dentes estão escuros"
- "A gengiva está sangrando"
- "Os dentes estão com mobilidade"



Prof.Dr. Marco Antonio Leon, MV. Esp. PhD. – www.cteov.com.br - leon@dentistavet.com.br

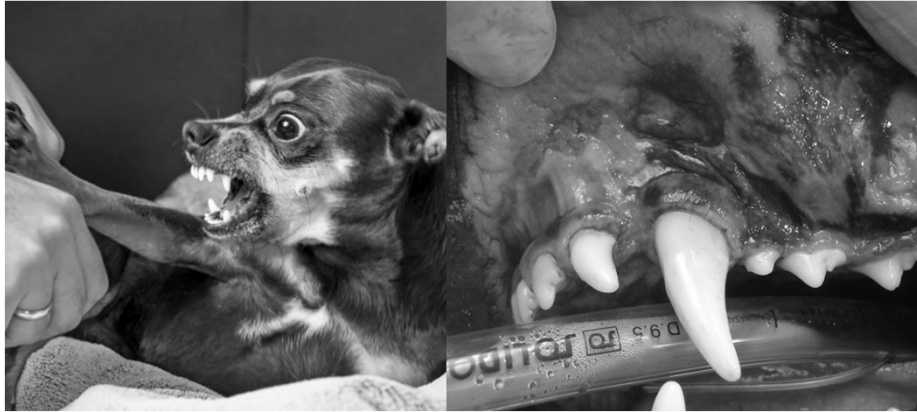O que mais perguntar ?



Prof.Dr. Marco Antonio Leon, MV. Esp. PhD. – www.cteov.com.br - leon@dentistavet.com.br

GTEOV

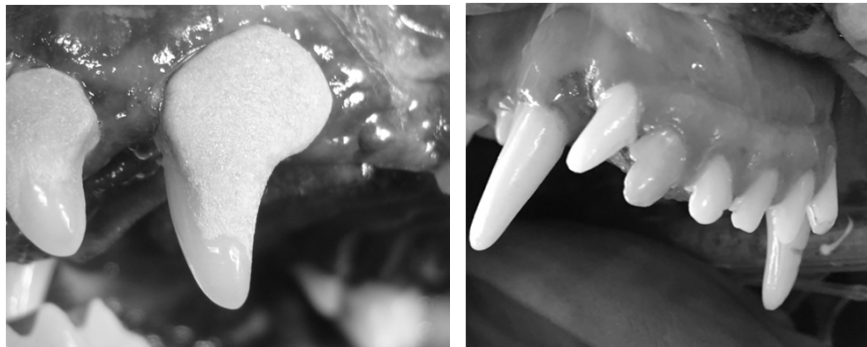O que mais perguntar ?



Prof.Dr. Marco Antonio Leon, MV. Esp. PhD. – www.cteov.com.br - leon@dentistavet.com.br

GTEOV

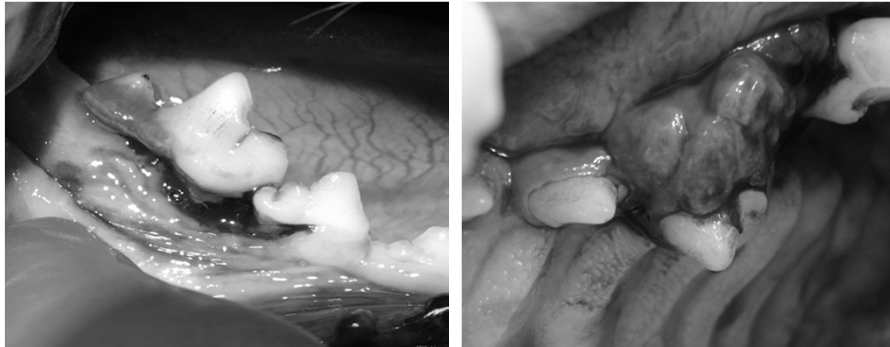Diferenciais



Prof.Dr. Marco Antonio Leon, MV. Esp. PhD. – www.cteov.com.br - leon@dentistavet.com.br

GTEOV

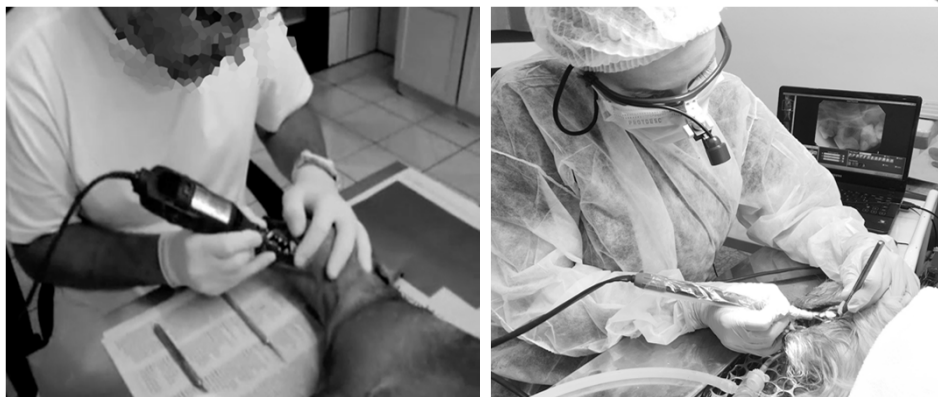Diferenciais



Prof.Dr. Marco Antonio Leon, MV. Esp. PhD. – www.cteov.com.br - leon@dentistavet.com.br

GTEOV


Tratamento anterior ?



Prof.Dr. Marco Antonio Leon, MV. Esp. PhD. – www.cteov.com.br - leon@dentistavet.com.br

GTEOV

Radiografia intra-oral




Prof.Dr. Marco Antonio Leon, MV. Esp. PhD. – www.cteov.com.br - leon@dentistavet.com.br

GTEOV

Classificação da DP

ESTÁGIO 0

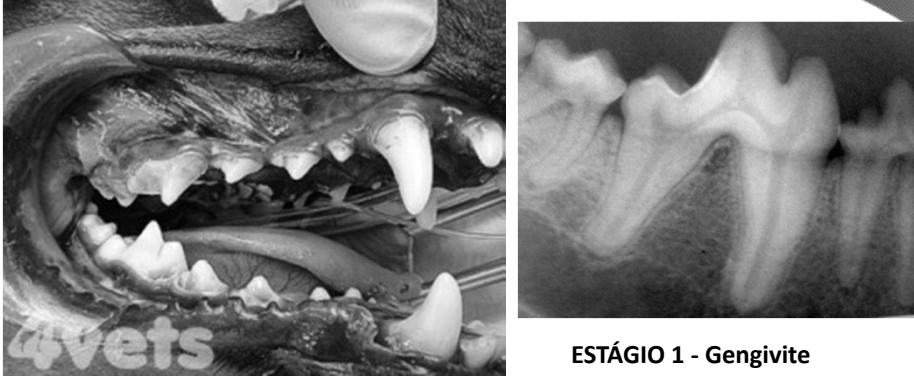


Condição Normal:

- Ausência de Placa Bacteriana
- Ausência de Cálculo Dentário
- Ausência de Halitose
- Condições normais de todos os tecidos (gengiva / mucosa)
- *Tratamento: nenhum ! Apenas manutenção de saúde oral !*

Prof.Dr. Marco Antonio Leon, MV. Esp. PhD. – www.cteov.com.br - leon@dentistavet.com.br

GTEOV



Leon-Roman MA, 2014


ESTÁGIO 1 - Gingivite

Alterações:

- Presença de Placa Bacteriana
- Presença de Cálculo Dentário
- Halitose discreta
- Estruturalmente, sem perda de tecido ou elementos dentários
- *Tratamento: raspagem e polimento*

Prof.Dr. Marco Antonio Leon, MV. Esp. PhD. – www.cteov.com.br - leon@dentistavet.com.br

GTEOV



Leon-Roman MA, 2014

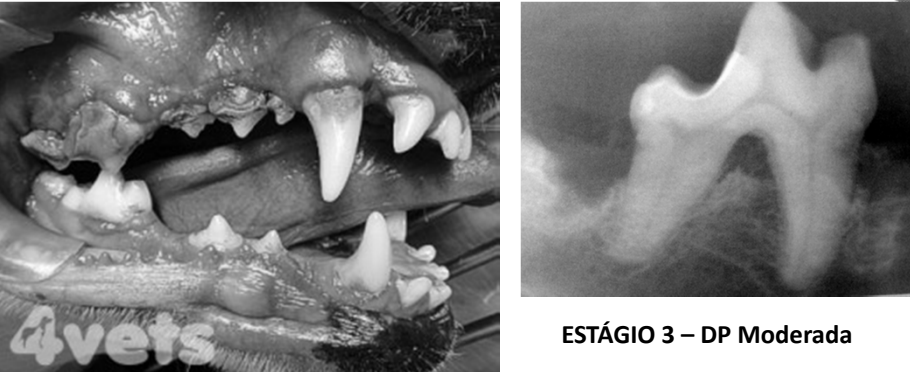
ESTÁGIO 2 – DP Leve

Alterações:

- Presença de Placa Bacteriana + Presença de Cálculo Dentário
- Halitose
- Um ou outro foco de retração gengival
- *Tratamento: aplainamento radicular*

Prof.Dr. Marco Antonio Leon, MV. Esp. PhD. – www.cteov.com.br - leon@dentistavet.com.br

GTEOV



Leon-Roman MA, 2014

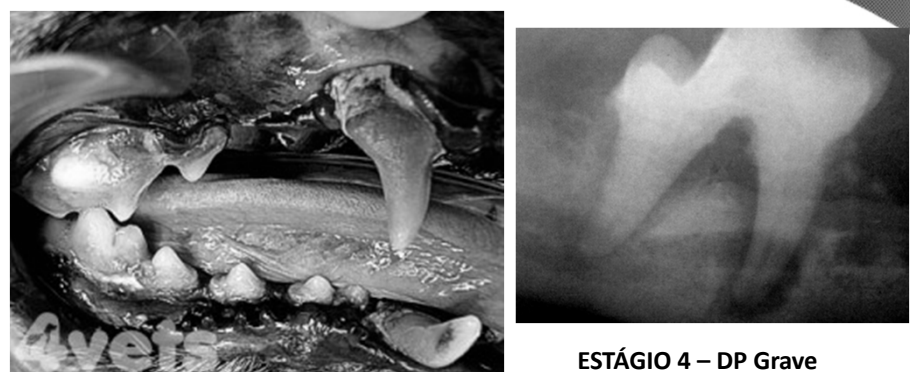
ESTÁGIO 3 – DP Moderada

Alterações:

- Presença de Cálculo Dentário: cobrindo parcialmente a superfície do dente
- Halitose acentuada
- Muitos focos de retrações gengivais e alguns dentes com mobilidade
- *Tratamento: aplainamento radicular + extrações dentárias*

Prof.Dr. Marco Antonio Leon, MV. Esp. PhD. – www.cteov.com.br - leon@dentistavet.com.br

GTEOV

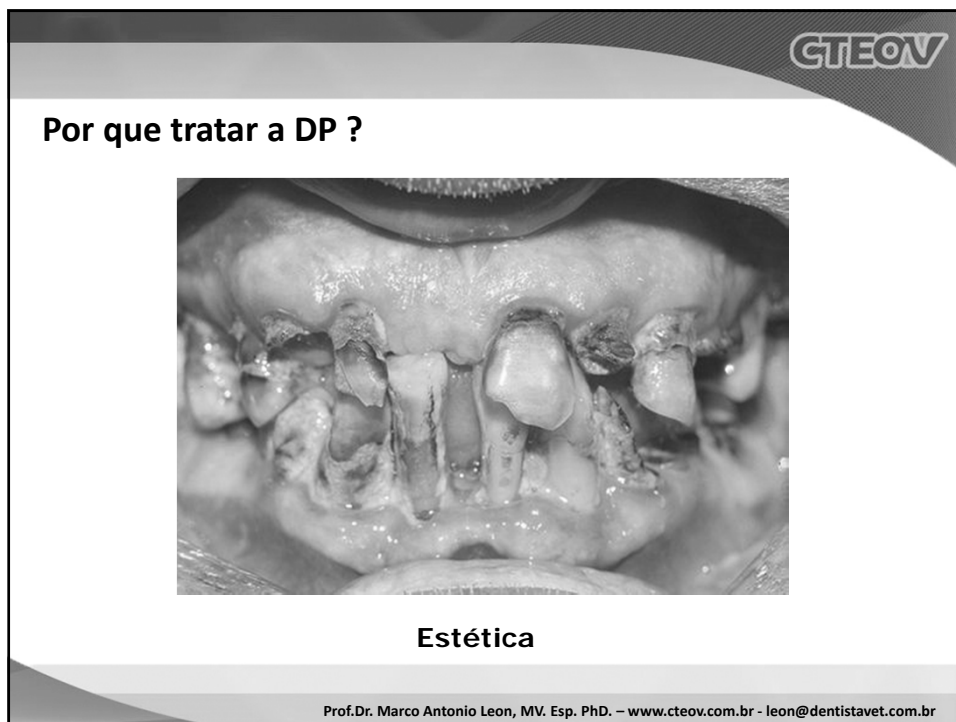
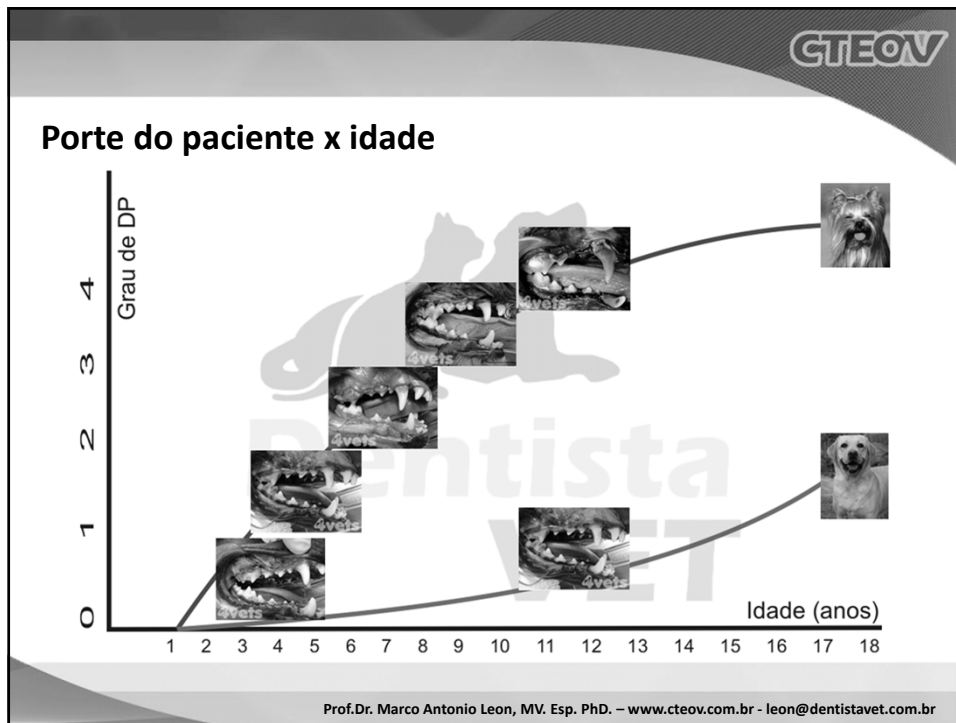


ESTÁGIO 4 – DP Grave

Alterações:

- Presença de Cálculo Dentário: cobrindo quase toda a superfície do dente
- Halitose acentuada
- Muitos focos de retrações gengivais e muitos dentes com mobilidade
- Várias ausências dentárias
- *Tratamento: aplainamento radicular + extrações + cirurgia periodontal*


Prof.Dr. Marco Antonio Leon, MV. Esp. PhD. – www.cteov.com.br - leon@dentistavet.com.br



GTEOV

Por que tratar a DP ?

A saúde começa pela boca !



**Doenças sistêmicas
(anacorese)**

Prof.Dr. Marco Antonio Leon, MV. Esp. PhD. – www.cteov.com.br - leon@dentistavet.com.br

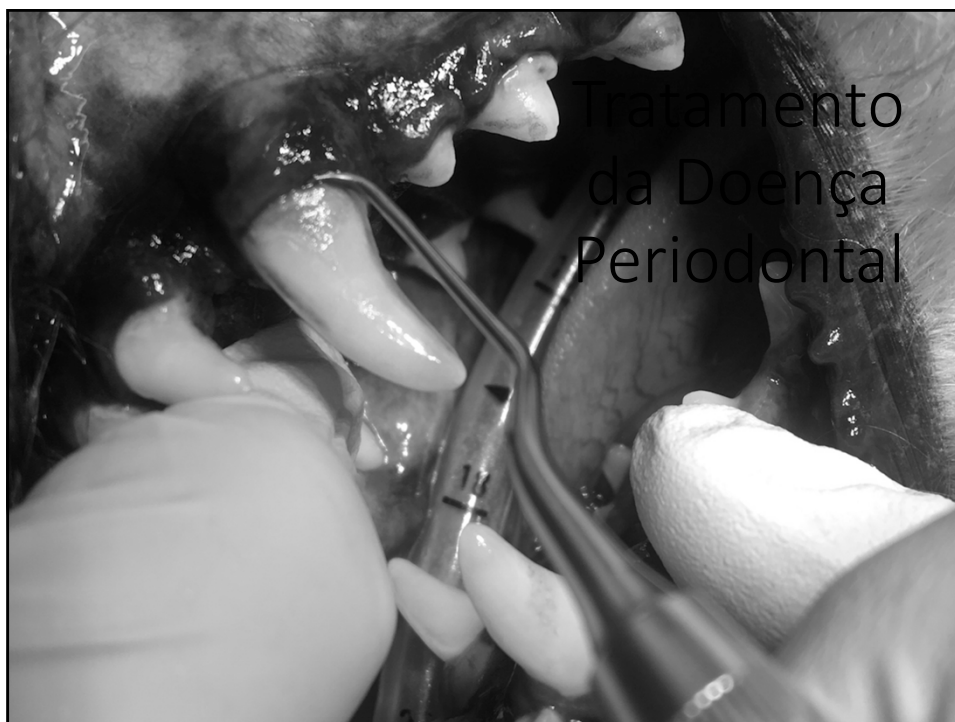GTEOV

Por que tratar a DP ?



Fratura Patológica
De: redução da fratura Até: mandibulectomia

Prof.Dr. Marco Antonio Leon, MV. Esp. PhD. – www.cteov.com.br - leon@dentistavet.com.br



CTEOV

Antibiótico e Antisséptico – quando prescrever ?



Spiraphar* 5
ANTIMICROBIANO PARA
CÃES E GATOS
USO VETERINÁRIO
Contém 32 comprimidos em blisteres



Spiraphar* 10
ANTIMICROBIANO PARA
CÃES E GATOS
USO VETERINÁRIO
Contém 12 comprimidos em blisteres




Colgate PERIGARD
SOLUÇÃO BUCAI
ANTIMICROBIANA
ANTISSÉPTICA
250 ml

- Pacientes hígidos + Profilaxia Periodontal = dispensa;
- Pacientes idosos;
- Pacientes com doenças imunossupressoras;
- Pacientes “algo-patas”;
- Paciente com DP em algum grau (1 a 4)
- Início 3 dias antes e 7 a 10 dias depois

Prof.Dr. Marco Antonio Leon, MV. Esp. PhD. – www.cteov.com.br - leon@dentistavet.com.br

GTEOV

Exames pré-operatórios




- Quais os exames que pedimos ?
- Quais os exames que deveríamos pedir ?
- Exames x riscos : o que seu anestesista acha ?

Prof.Dr. Marco Antonio Leon, MV. Esp. PhD. – www.cteov.com.br - leon@dentistavet.com.br

GTEOV

Full Mouth X-Ray *Radiografias totais*

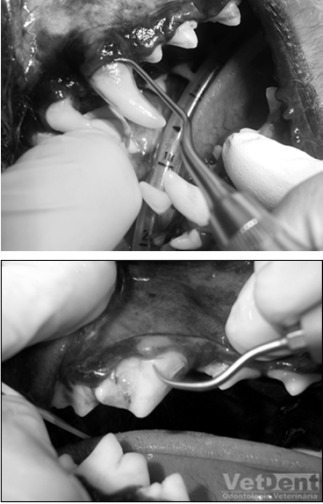


Prof.Dr. Marco Antonio Leon, MV. Esp. PhD. – www.cteov.com.br - leon@dentistavet.com.br

GTEOV

Limpeza Dentária Profissional - raspagem

- Cavificador sonico: *Subsonic*
- Ultra-som: pizoelétrico e magnetostrictivo
- Curetas: uso Sub/supra-gengival (Gracey, Columbia, Universal)
- Extrator de cálculo: uso apenas Supragengival (MacCall)




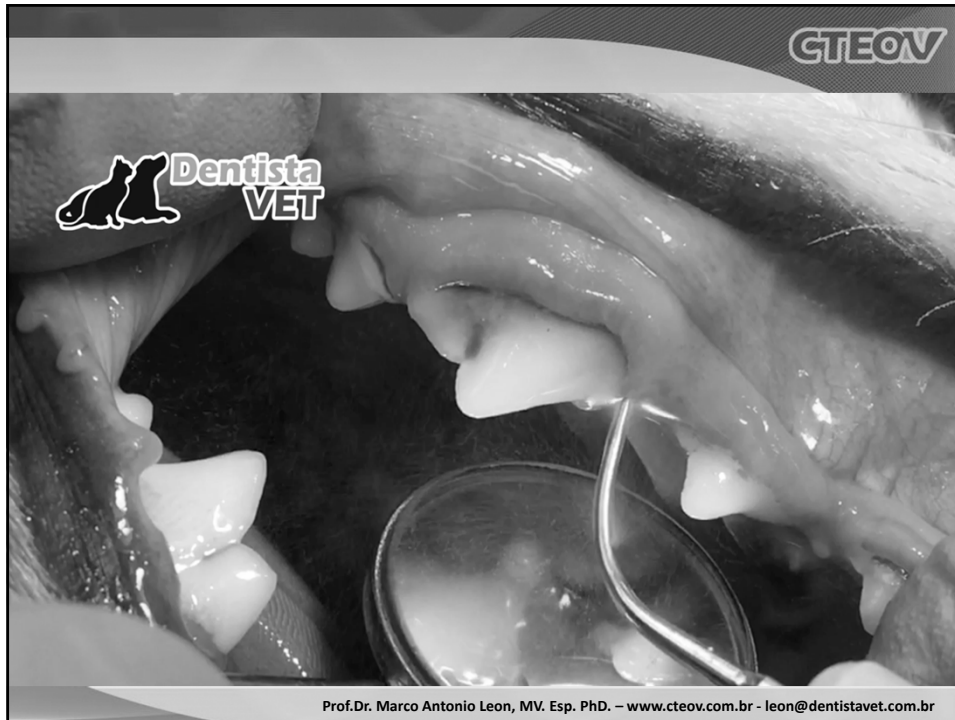VetDent
Odontologia Veterinária

Prof.Dr. Marco Antonio Leon, MV. Esp. PhD. – www.cteov.com.br - leon@dentistavet.com.br

GTEOV





Prof.Dr. Marco Antonio Leon, MV. Esp. PhD. – www.cteov.com.br - leon@dentistavet.com.br



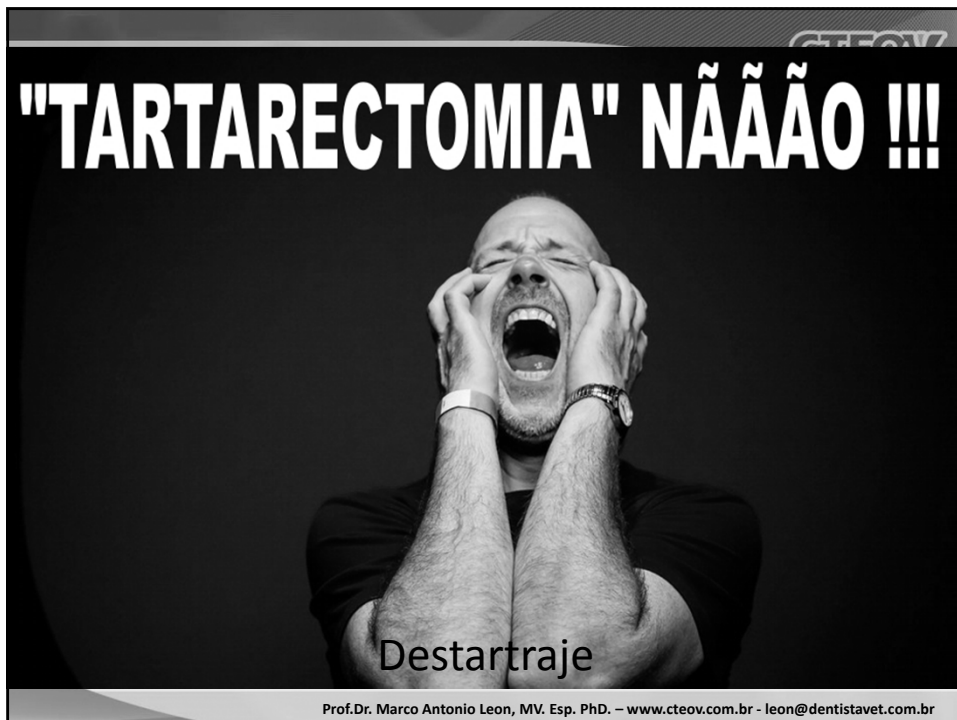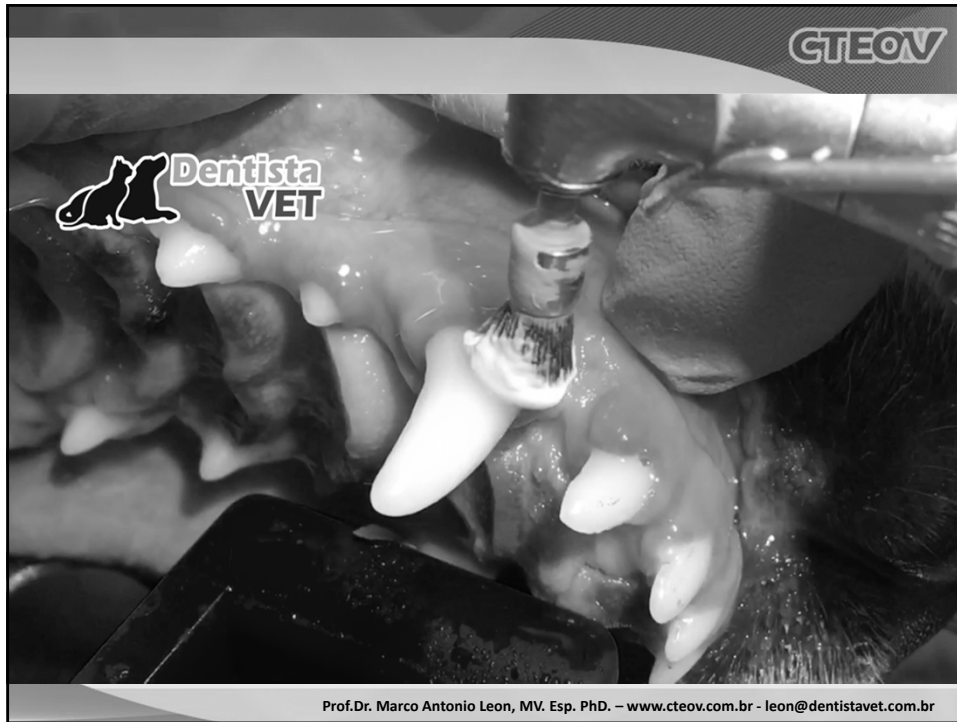Limpeza Dentária Profissional - polimento

- Taça de Borracha ou Escova de Robinson
- Pedra Pomes ou Branco de Espanha
- Pasta Profilática

CUIDADO COM O CALOR !!!



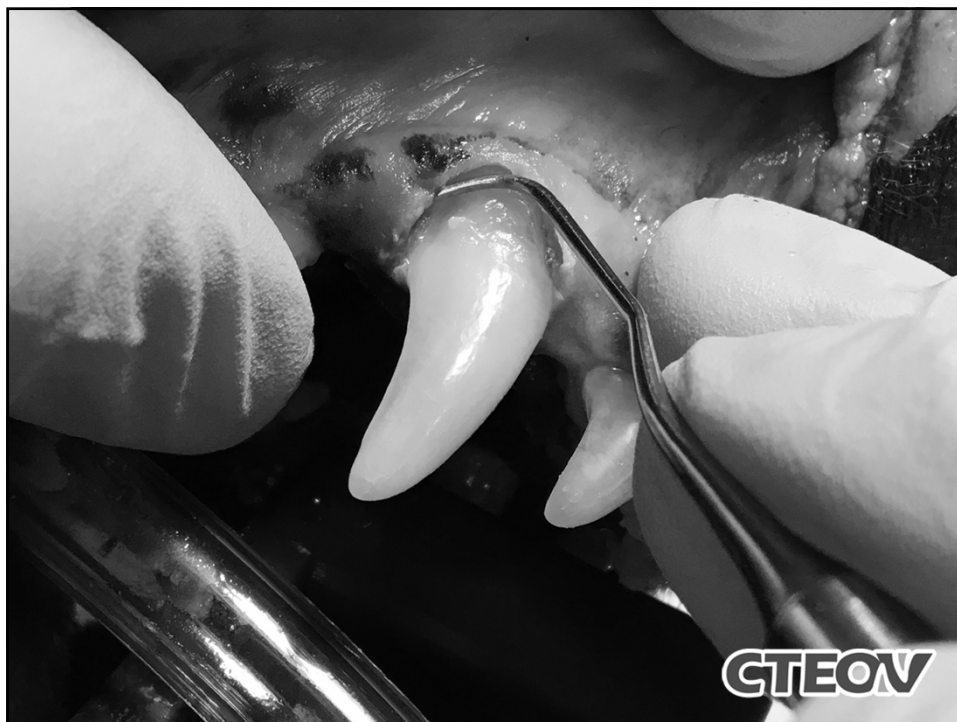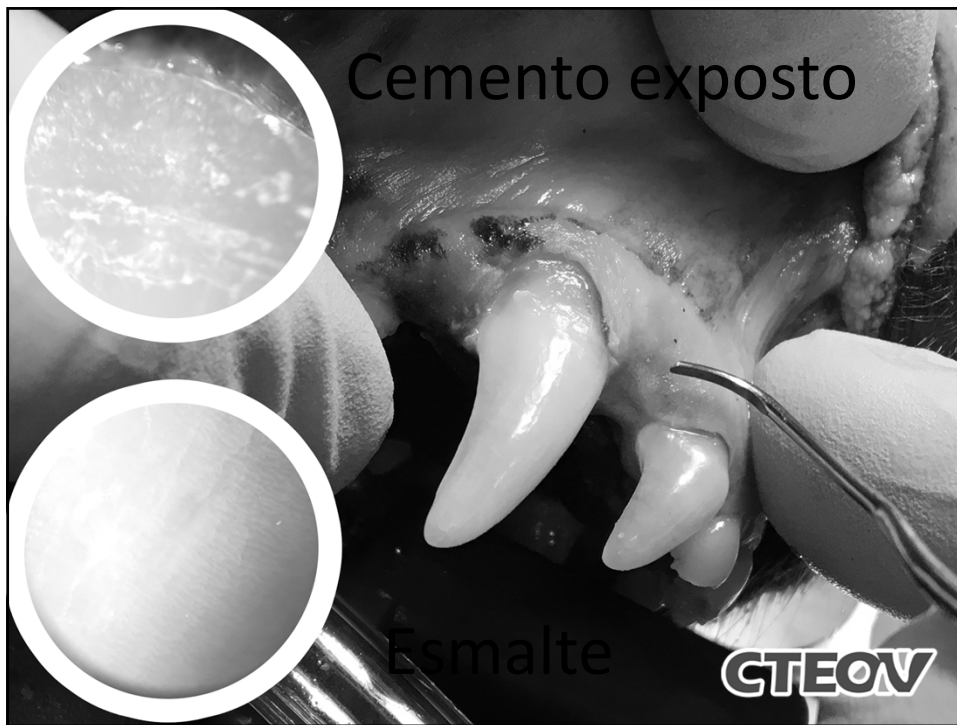Prof.Dr. Marco Antonio Leon, MV. Esp. PhD. – www.cteov.com.br - leon@dentistavet.com.br

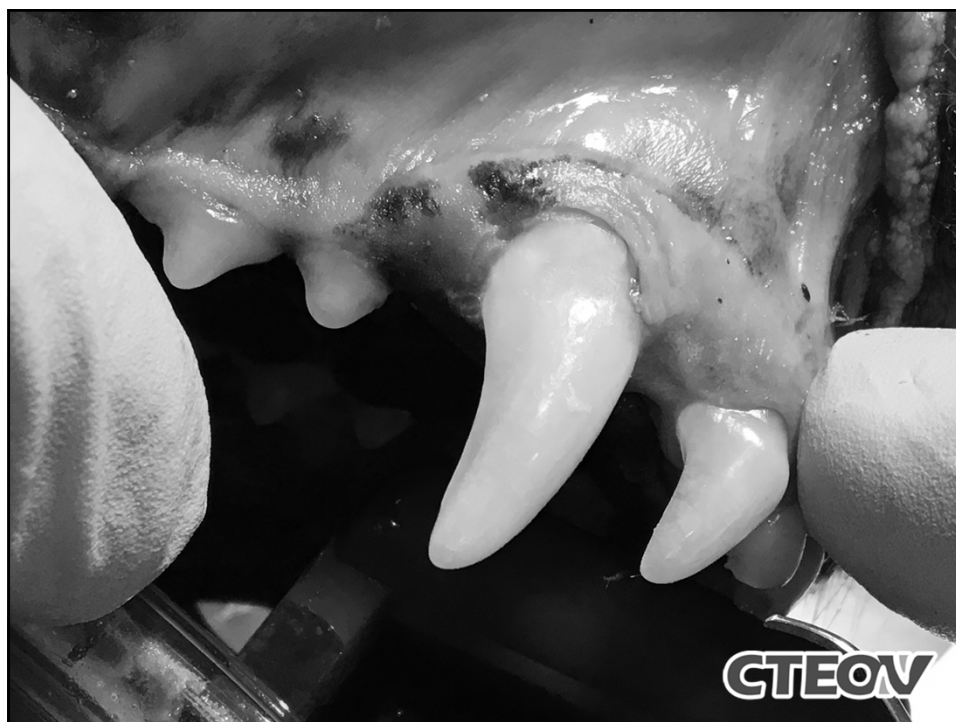

Tratamento Profissional *Além da Raspagem e Polimento*

1. Raspagem e Alisamento Radicular
2. Cirurgia para Redução de Bolsas Periodontais
3. Regeneração Periodontal
4. Aumento de Coroa Clínica: Estético e Funcional
5. Cirurgia plástica periodontal / Retalhos de Gengiva
6. Extração Dentária: Exodontia

Aplainamento radicular

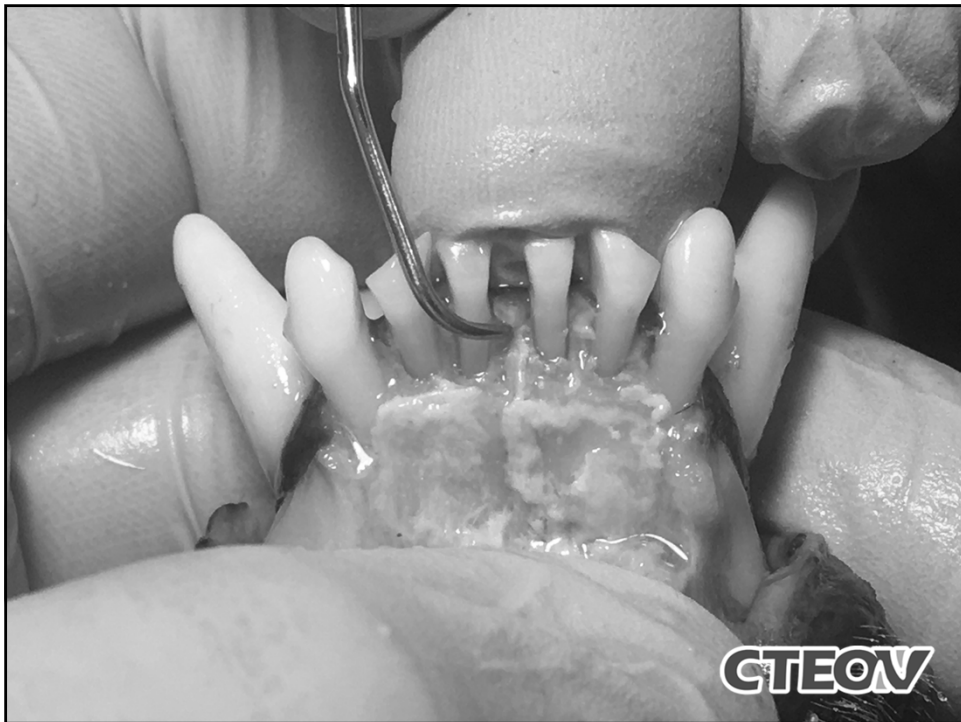
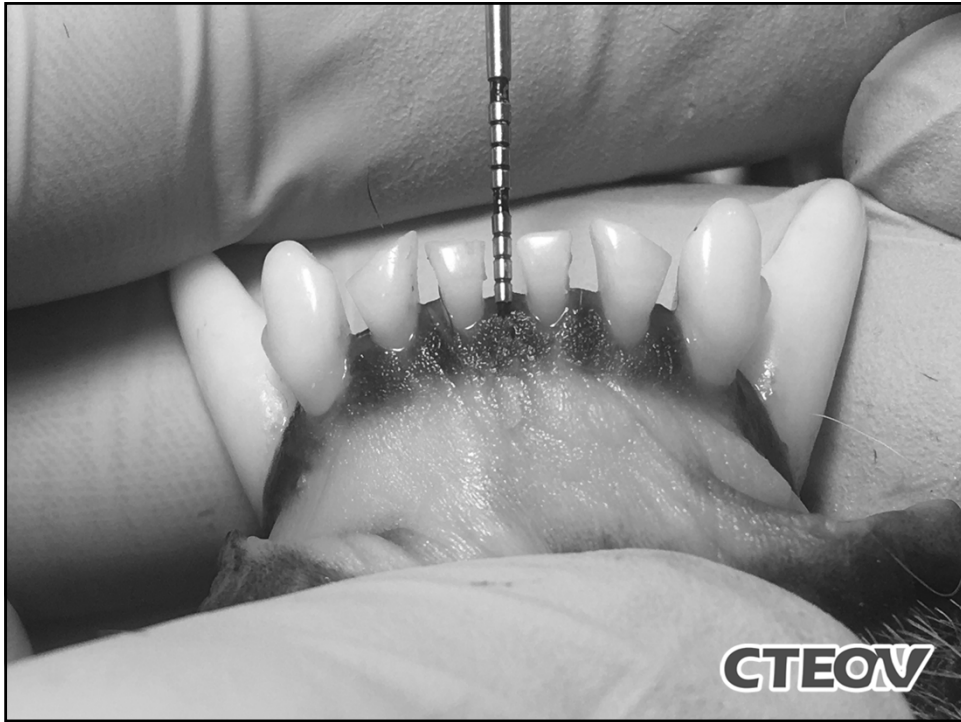


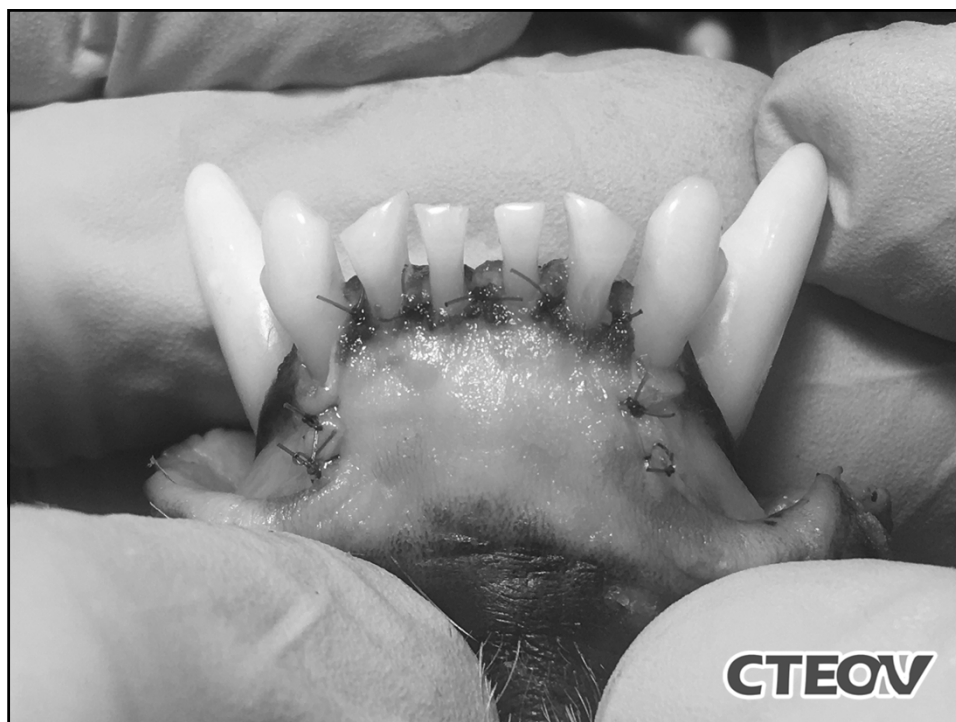GTEOV

Raspagem Aberta

Prof.Dr. Marco Antonio Leon, MV. Esp. PhD. – www.cteov.com.br - leon@dentistavet.com.br





CTEOV

Retalho Muco-Gengival

Prof.Dr. Marco Antonio Leon, MV. Esp. PhD. – www.cteov.com.br - leon@dentistavet.com.br

GTEOV

Retalho Muco-Gengival



Dentista VET


LEON-ROMAN 2010

Prof.Dr. Marco Antonio Leon, MV. Esp. PhD. – www.cteov.com.br - leon@dentistavet.com.br

Detailed description: This is a black and white intraoperative photograph showing a muco-gingival flap procedure. The image captures the gingival tissue being reflected to expose the underlying teeth. A circular surgical instrument is visible at the top of the frame. The teeth shown are the lower premolars and canines. The flap is being held back, revealing the root surfaces and the underlying bone structure.

GTEOV

Retalho Muco-Gengival



Dentista VET

LEON-ROMAN 2010

Prof.Dr. Marco Antonio Leon, MV. Esp. PhD. – www.cteov.com.br - leon@dentistavet.com.br

Detailed description: This is a black and white intraoperative photograph showing a muco-gingival flap procedure. The image captures the gingival tissue being reflected to expose the underlying teeth. The flap is being held back, revealing the root surfaces and the underlying bone structure. The teeth shown are the lower premolars and canines.

GTEOV

Comunicação Oronasal

Prof.Dr. Marco Antonio Leon, MV. Esp. PhD. – www.cteov.com.br - leon@dentistavet.com.br

GTEOV

Comunicação Oronasal



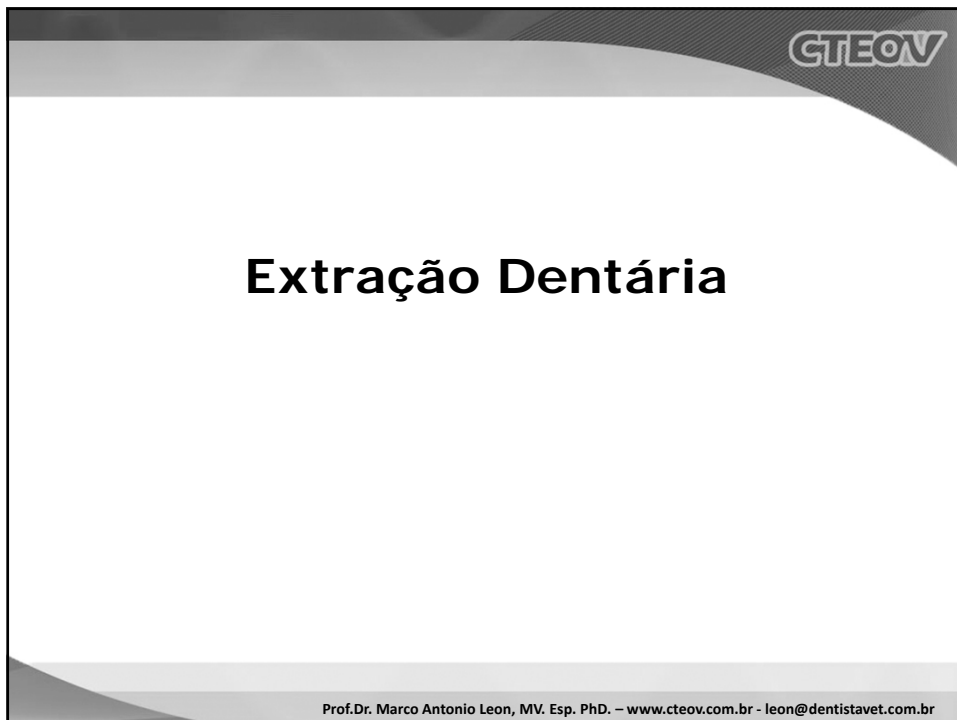
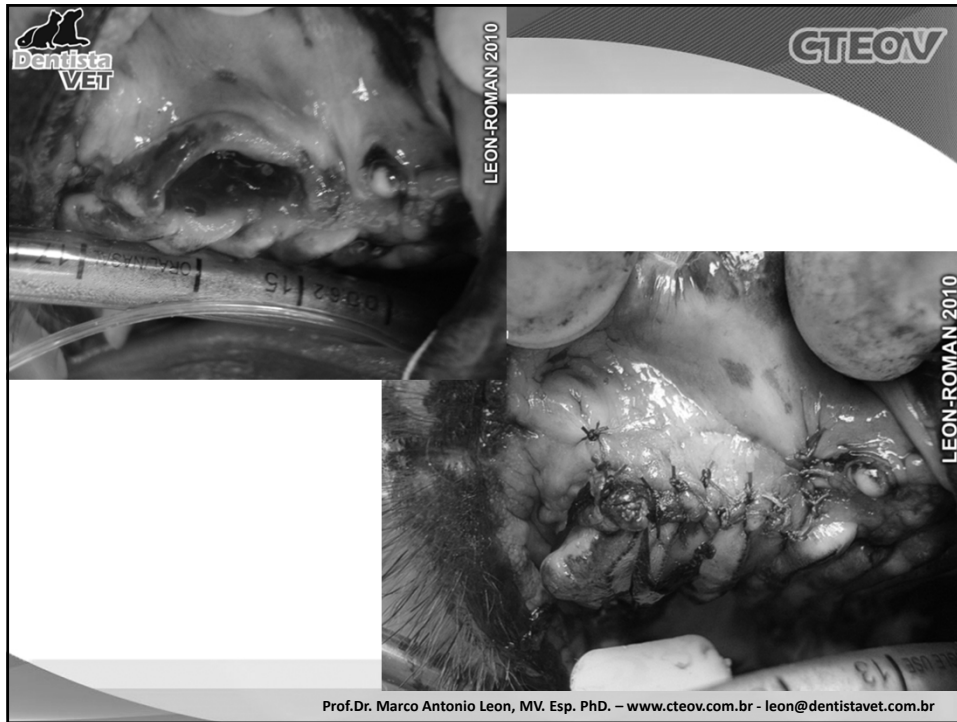Dentista VET

LEON-ROMAN 2010

Dentista VET

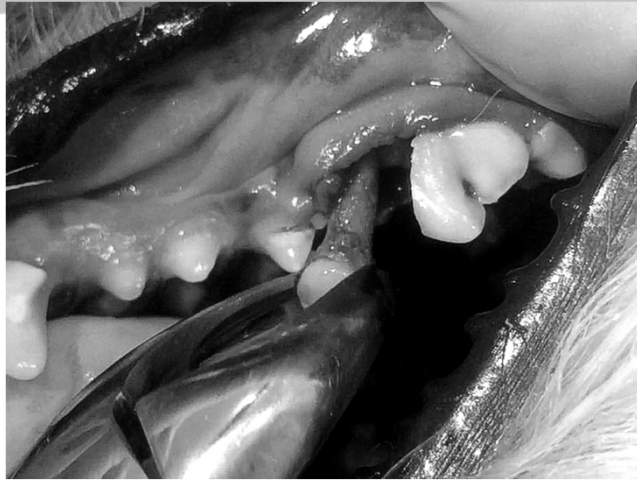LEON-ROMAN 2010

Prof.Dr. Marco Antonio Leon, MV. Esp. PhD. – www.cteov.com.br - leon@dentistavet.com.br



Extração Alveolar

GTEOV

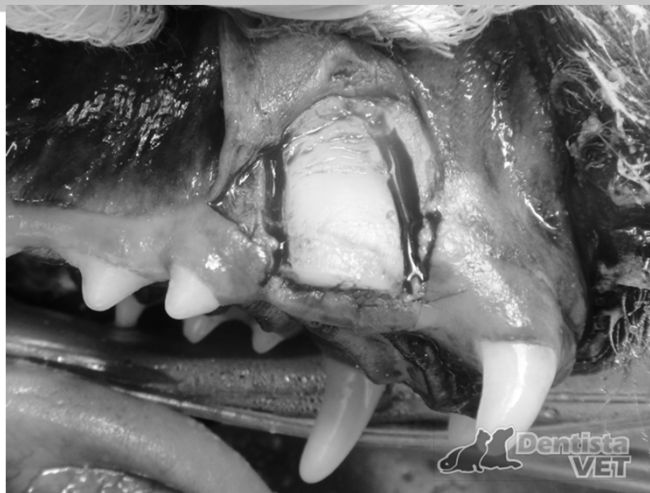

Avulsão da raiz : fórceps

Prof.Dr. Marco Antonio Leon, MV. Esp. PhD. – www.cteov.com.br - leon@dentistavet.com.br


Extração extra-alveolar


GTEOV



Exposição da raiz do canino, após alveolectomia

Prof.Dr. Marco Antonio Leon, MV. Esp. PhD. – www.cteov.com.br - leon@dentistavet.com.br

Tratamento Profissional 
Resultado – Profilaxia Periodontal



Antes *Depois*

Prof.Dr. Marco Antonio Leon, MV. Esp. PhD. – www.cteov.com.br - leon@dentistavet.com.br

Tratamento Profissional 
Resultado – Profilaxia Periodontal




Antes *Depois*

Prof.Dr. Marco Antonio Leon, MV. Esp. PhD. – www.cteov.com.br - leon@dentistavet.com.br

GTEOV

Tratamento ???
"tartarectomia"



Antes



Depois


Prof.Dr. Marco Antonio Leon, MV. Esp. PhD. – www.cteov.com.br - leon@dentistavet.com.br


GTEOV

Tratamento ???
"tartarectomia"



Prof.Dr. Marco Antonio Leon, MV. Esp. PhD. – www.cteov.com.br - leon@dentistavet.com.br

Tratamento Profissional 
Resultado – Tratamento Periodontal



antes depois
(várias extrações)

Prof.Dr. Marco Antonio Leon, MV. Esp. PhD. – www.cteov.com.br - leon@dentistavet.com.br


Tratamento Profissional 
Resultado – Tratamento Periodontal



antes depois
(várias extrações)

Prof.Dr. Marco Antonio Leon, MV. Esp. PhD. – www.cteov.com.br - leon@dentistavet.com.br


GTEOV





Prevenção Da Doença Periodontal

Prof.Dr. Marco Antonio Leon, MV. Esp. PhD. – www.cteov.com.br - leon@dentistavet.com.br

GTEOV



Profilaxia ESCOVAÇÃO DENTÁRIA



- ✓condicionamento desde filhote;
- ✓mínimo 3 vezes por semana
- ✓escova e água ou dentifrício p/ animais !!!

Condicionamento positivo !!!

Prof.Dr. Marco Antonio Leon, MV. Esp. PhD. – www.cteov.com.br - leon@dentistavet.com.br

GTEOV

Profilaxia Exercício Periodontal

✓ raspagem natural:

chews, ossos artificiais, biscoitos, objetos de borracha, cartilagens, outros.



Prof.Dr. Marco Antonio Leon, MV. Esp. PhD. – www.cteov.com.br - leon@dentistavet.com.br

GTEOV

Profilaxia Exercício Periodontal

✓ raspagem natural:

chews, ossos artificiais, biscoitos, objetos de borracha, cartilagens, outros.




Prof.Dr. Marco Antonio Leon, MV. Esp. PhD. – www.cteov.com.br - leon@dentistavet.com.br


GTEOV

Profilaxia

Ossos Naturais ou Nylon



fraturas dentárias !!!



Prof.Dr. Marco Antonio Leon, MV. Esp. PhD. – www.cteov.com.br - leon@dentistavet.com.br

GTEOV

Profilaxia

Controle Químico

- ✓Hexametáfosfato (ração / snaks)
- ✓C.E.T.
- ✓Tripolifosfato de Sódio
- ✓Uso de colutórios




Prof.Dr. Marco Antonio Leon, MV. Esp. PhD. – www.cteov.com.br - leon@dentistavet.com.br

Acúmulo de Placa X Dieta

GTEOV

- Alimentação caseira x Ração ???

NADA

substitui a escovação!

Prof.Dr. Marco Antonio Leon, MV. Esp. PhD. – www.cteov.com.br - leon@dentistavet.com.br


Literatura em Cirurgia

GTEOV

- Wiggs & Lobprise - **Veterinary Dentistry - Principles & Practice** – 1997
- Harvey & Emily - **Small Animal Dentistry** -1996
- Gioso – **Odontologia Veterinária para Clínicos de Peq. Animais** – 2007
- Gorrel – **Odontologia na Clínica Veterinária** – 2010
- Lobprise – **Odontologia em Pequenos Animais – Consulta em 5 minutos** – 2010
- Crossley & Penman - **BSAVA Manual of Small Animal Dentistry** - 1995



Prof.Dr. Marco Antonio Leon, MV. Esp. PhD. – www.cteov.com.br - leon@dentistavet.com.br




Prof. Leon
leon@dentistavet.com.br
(11) 2894-2472

Dúvidas ???
Traumas ???
Psicoses ???

CTEOV
CENTRO DE TREINAMENTO E ENSINO EM ODONTOLOGIA VETERINÁRIA

Dentista VET
ODONTOLOGIA VETERINÁRIA e CIRURGIA ORAL

Prof.Dr. Marco Antonio Leon, MV. Esp. PhD. – www.cteov.com.br - leon@dentistavet.com.br



CTEOV
CENTRO DE TREINAMENTO E ENSINO EM ODONTOLOGIA VETERINÁRIA

Dr Marco Antonio LEON
(11) 2894-2472 / 99675-8484
www.dentistavet.com.br
leon@dentistavet.com.br

Dr Alexandre VENCESLAU
(11) 99745-5234
www.vetdent.com.br
venceslau@vetdent.com.br

Prof.Dr. Marco Antonio Leon, MV. Esp. PhD. – www.cteov.com.br - leon@dentistavet.com.br